

HUS Kuvantaminen	MENETTELYOHJE	Versio: 13	s. 1/2
Radiologia	Natiivi	Voimaantulopäivä: 2.5.2022	
Lannerangan natiiviröntgen			

Lannerangan natiiviröntgen

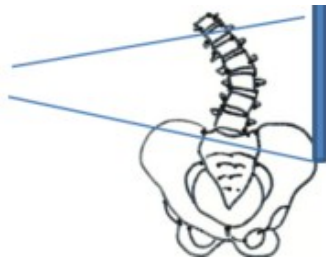
Kirjaaminen

NA3AA Lannerangan natiiviröntgen (**NA3YA** ilman lausuntoa)

NA3EA Lannerangan röntgen, taivutuskuvat (**NA9YA** ilman lausuntoa)

Ota huomioon

- Kuvaus ensi sijassa seisten.
- Lannerankapyynnön yhteydessä SI-niveliä ei kuvata erikseen.
- Ennen lasten lisäprojektioita konsultoidaan radiologia.
- Lannerangassa selvä skolioosi: rangan kupera puoli kuvailmaisimeen päin, jolloin säde-suunta saadaan paremmin nikamavälien suuntaiseksi.



Jos lähetteessä **AAC-score (abdominal aorta calcification, vatsa-aortan kalkkeutuminen)**, CAC-score (coronary artery calcium), kalsifikaatio-score tai klaudikaatio-oire:

- Kuvataan vain lannerangan sivu, vatsa-aortan on kuvauduttava sivusuunnassa kokonaan.
- Jos tutkimus ohjataan lausuttavaksi Meilahden röntgeniin, soitetaan siitä puh. 09 47176658 (klo 7.30–15.00).

Projektiot

16-vuotta täyttäneet

Peruskuvauk	PA/AP Sivu
Taivutuskuvat	Eteentaivutus sivu Taaksetaivutus sivu Taivutuskuvat otetaan istuen, ellei käytössä ole seisten kuvauksessa selän tukemiseen tarkoitettua telinettä.
Kompressiomurtuman seuranta	PA/AP kohdennettuna Sivu kohdennettuna
AAC-score	Sivu: L1–L5 ja abdominaaliaortta (mukana pehmytosaa 5–7 cm ventraalisesti)

Alle 16-vuotiaat

Peruskuvauk	PA/AP Sivu Molemmissa suunnissa ristiluu kokonaan kuvassa.
Spondylolyyssikontrolli	Kohdennetut kuvat aina seisten affisioituneesta tasosta, kuvaan mukaan yksi nikama ylä- ja alapuolelta PA/AP Sivu

HUS Kuvantaminen	MENETTELYOHJE	Versio: 13	s. 2/2
Radiologia	Natiivi	Voimaantulopäivä: 2.5.2022	
Lannerangan natiiviröntgen			

Kuvaustekniikka

Kuvausjännite	PA/AP 80–95 kV Sivu 90–105 kV
Fokus	Iso
Hila	Käytetään

Lannerankakuvasta tehtäviä mittauksia

- Lannerangan taivutuskuva: Mittaus voidaan tehdä artikkelissa Iguchi T ym. 2012. esite-tyllä tavalla. [Grade three disc degeneration is a critical stage for anterior spondylolisthesis in lumbar spine](#). Eur Spine J. 21(11): 2134-9.
- **AAC-scoren** (composite score) määrittämisessä käytetään artikkelissa Honkanen ym. 2008 kuvattua tapaa. [Abdominal aortic calcification in dialysis patients: results of the CORD study](#) Nephrol Dial Transplant 23: 4009–4015

Liittyvät ohjeet

HUS Kuvantamisen ohjeistus

- [Hedelmöittymiskäisen naisen kuvantamistutkimus](#)
- [Natiiviröntgentutkimusten yleisohje](#)
- [Lapsen luustoröntgen](#) (ent. murtumaseula)
- [Lannerangan natiiviröntgen, hyvän kuvan kriteerit](#)
- [Lanneranka - Hyvän kuvan kriteerit, PowerPoint-esitys](#)
- [Lannerangan anatomia, natiiviröntgen](#)
- [Lanneranka - Anatomiaa, PowerPoint esitys](#)
- [Nikama - Anatomiaa, PowerPoint-esitys](#)

Muut:

- Käypä hoito–suositus Alaselkäsairaudet:
<http://www.kaypahoito.fi/web/kh/suositukset/naytaartikkeli/tunnus/hoi20001>
[Lateral lumbar spine radiography - wikiradiography](#)

Lisätietoja antaa

Natiiviohjeitiimi ja kehittämisspäällikkö Eija Vartiainen

Laatija: Merja Wirtanen

Muut laatijat: Aku Ahonen; Hanna Pietikäinen; Raija Seuri; Tomi Suo-Yrjö; Aki Kotipelto

Liitty tutkimuksiin: NA3AA Lannerangan natiiviröntgen; NA3EA Lannerangan natiiviröntgen, taivutuskuvat;

Liitty tutkimusryhmään:

Lisätieto: Ikärajat muutettu aikuiset/lapset > alle 16-vuotiaat/16-vuotta täyttäneet. AAC-scoresta poistettu RADU-tarkenteen käyttäminen. Projektioihin

Tunniste: 77

Jakelu, intranet: [Natiiviprosessi](#) > [Ohjeet omalle henkilökunnalle](#) > [1 Natiivikuvantamisen ohjeet](#) > [4 Selkärangan natiiviröntgentutkimukset](#)

internet: [Tutkimusohjekirja](#) > [Radiologia](#) > [Tutkimukseen lähettäminen, ajanvaraus ja esivalmistelu](#) > [Natiivitutkimukset](#) > [Kuvausoppaat](#) > [Selkäranka](#)