

HUS Kuvantaminen	MENETTELYOHJE	Versio: 11	s. 1/3
Radiologia	Natiivi	Voimaantulopäivä: 14.9.2020	
Skolioosin natiiviröntgen			

Skolioosin natiiviröntgen

Kirjaaminen

- NA7EA** Skolioosin tutkimus, natiiviröntgen
NA7FA Selkärangan kuormitustutkimus, natiiviröntgen
- **Skolioosin taivutukset tai pelottikuva: NA7FA**

Huomioitavaa

Välineistö

- Kuvaus tehdään röntgenissä, jossa on mahdollisuus yhtenäisen rankakuvan ottamiseen.
- Pyydetäessä käytetään luotisuoraa.
- Pyydetäessä käytetään lyhyemmän jalan alla korotusta. Korotuspalan korkeus kirjataan sekä kuvaan että käynnintallennukseen.

Asentokorjaukset

- Asento korjataan normaaliin ryhtiin. Tarkistetaan hartialinja, ettei toinen hartia kierry eteen.
- Sivukuvassa luonnollinen, ryhdikäs seisoma-asento, kädet 90° kulmassa.
- Sivukuvassa tulee näkyä lonkkanivelet sivutasapainon määrittämiseksi.
- Kontrollikuvassa pelkkää skolioosikulmaa kysyttäessä kuvan tulee olla kohinainen.

Erityistä

- Korsetti poistetaan vähintään 2 tuntia ennen kuvausta. Kuvaus korsetin kanssa vain erikseen pyydetäessä.
- Kuva voidaan pyynnön mukaan joutua ottamaan myös maaten. Venytyskuvat maaten pyynnön mukaan.

Ryhtikuva (selän tasapainokuva, rangan balanssikuva, sagittal balance), aikuiset

- kuvausalue aina kuten ensimmäinen kuvaus.

Pelottikuva: Ks. [lisätietoa](#)

Projektiot

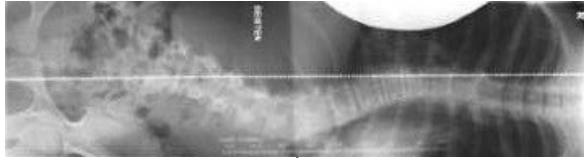
Ensimmäinen kuvauskerta	PA -kuvan rajaus leukakulmasta trokantertasoon niin, että reisiluun päät näkyvät. PA seisten ensisijaisesti tai AP istuen. Sivu erikseen pyydetäessä Kuvanlaatu niin hyvä, että mahdolliset nikamien rakennepoikkeavuudet ovat erotettavissa.
Kontrolli	Ristiluu rajataan kuvausalueen ulkopuolelle. Kaularanka mukaan vain, jos skolioosi ulottuu sen alueelle. PA Sivu erikseen pyydetäessä Kuvanlaatu primaarikuvausta heikompi, kohina erotettavissa.
Kyfoosin seuranta	Sivu
Ryhtikuva (aikuiset)	AP (leukakulmasta sarvennoisten tasoon, reisiluiden pään yläreuna kuvassa) Sivu , C7–reisiluun päät kuvassa
Tukiraudat selässä	PA Sivu

HUS Kuvantaminen	MENETTELYOHJE	Versio: 11	s. 2/3
Radiologia	Natiivi	Voimaantulopäivä: 14.9.2020	
	Skolioosin natiiviröntgen		

Lisätietoa

Pelotti- eli oikaisukuva: Potilas makaa suoristettavan puolen kyljellä (kupera puoli alaspäin). Jäykällä tyynyllä (pelotti) pyritään suoristamaan mutka. Jos mahdollista, alempi lonkka ja olka ovat irti alustasta. Kuvaussuunta PA, horisontaalisesti.

Rajaus th-rangan yläosasta ristiluuhun (sakrumiin). Huom! Tyynyn tulee olla kulmatyyny tai tiivis pyöreä.



Kuvaustekniikka

Kuvausjännite	80–90 kV
Fokus	Iso
Hila	Paikallisen työohjeen mukaan.

Liittyvät ohjeet

HUS Kuvantamisen ohjeistus

- [Hedelmöittymisikäisen naisen kuvantamistutkimus](#)
- [Natiiviröntgentutkimusten yleisohje](#)
- [Potilaan säteily suojaus röntgentutkimuksissa](#)
- [Skolioosin natiiviröntgen, hyvän kuvan kriteerit](#)
- [Rintarangan anatomia, natiiviröntgen ja Lannerangan anatomia, natiiviröntgen](#)

Helenius 2016. Skolioosi ja kyfoosi http://www.terveysportti.fi/dtk/ltk/koti?p_haku=skolioosi

Helenius 2015. Tietoa potilaalle: Skolioosi http://www.terveysportti.fi/dtk/ltk/koti?p_haku=skolioosi

Kerttula ym. 2004. Skolioosin kuvantaminen, http://www.terveysportti.fi/dtk/ltk/koti?p_artik-keli=duo94541&p_haku=skolioosi

Kyrölä ym. 2012. Aikuisen rangan deformiteetin kuvantaminen koko rangan ryhtikuvalla: kuvaustekniikka ja mittaukset rtg-kuvasta. http://www.soy.fi/files/sot_22012_aikuisen_rangan.pdf

Lisätietoja antaa

Natiiviohjetimi ja kehittämispäällikkö Eija Vartiainen

Laatija: Merja Wirtanen

Muut laatijat: Aku Ahonen; Hanna Pietikäinen; Raija Seuri; Tomi Suo-Yrjö; Markus Sormaala; Aki Kotipelto

Liittyy tutkimuksiin: NA7EA Skolioosin tutkimus, natiiviröntgen; NA7FA Selkärangan rasiustutkimus, natiiviröntgen;

Liittyy tutkimusryhmään:

Lisätieto: Lisätty loppuun kuva skolioosin rajauksesta.

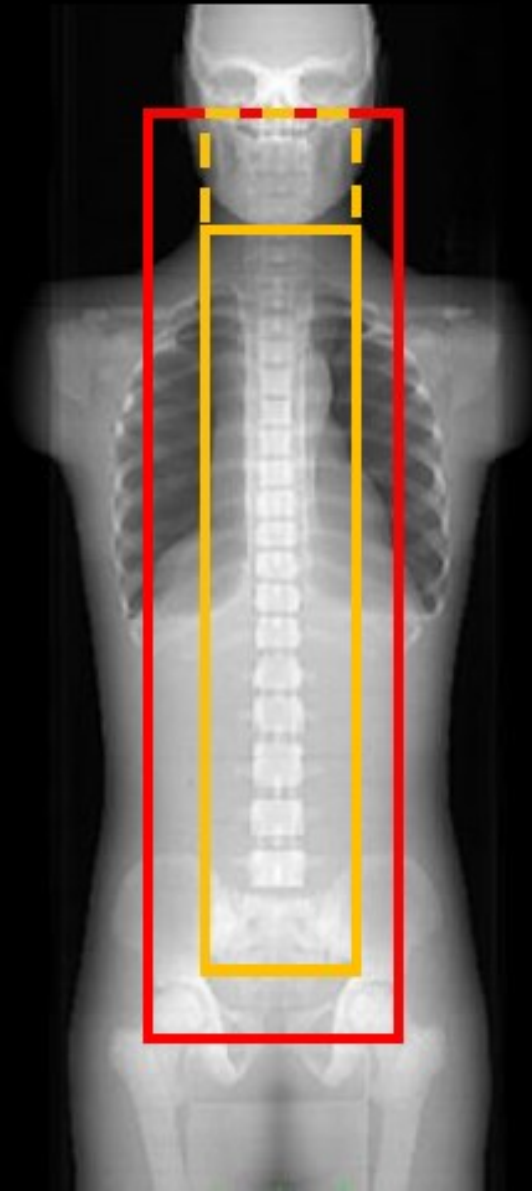
Tunniste: 81

Jakelu, intranet: Natiiviprosessi > Ohjeet omalle henkilökunnalle > 1_Natiivikuvantamisen ohjeet > 4_Selkärangan natiiviröntgentutkimukset

internet: [Tutkimusohjekirja](#) > [Radiologia](#) > [Tutkimukseen lähettäminen, ajanvaraus ja esivalmistelu](#) > [Natiivitutkimukset](#) > [Kuvausoppaat](#) > [Selkäranka](#)

HUS Kuvantaminen	MENETTELYOHJE	Versio: 11	s. 3/3
Radiologia	Natiivi	Voimaantulopäivä: 14.9.2020	
	Skolioosin natiiviröntgen		

Skolioosin rajaukset - pikaohje



Primäärikuvassa: leukakulmasta sarvennoisten tasoon, reisoluiden pään yläreuna kuvassa

Kontrollikuvassa: C7-nikamasta ristiluun yläreunaan. Kaularanka mukaan, jos skolioosi ulottuu sen alueelle