



<b>HUS Kuvantaminen</b>	<b>OPAS</b>	Versio: 5	s. 1/2
Radiologia	Natiivi	Voimaantulopäivä: 1.1.2020	
Alaleuan natiiviröntgen, hyvän kuvan kriteerit			

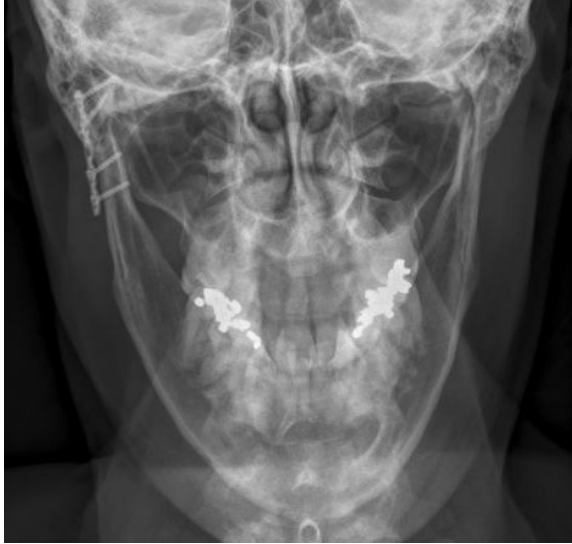## Alaleuan natiiviröntgen, hyvän kuvan kriteerit

<p><b>PA/AP</b></p> <p>Alaleuka kuvautuu suorassa tai 20–25° aksiaalisessa kaudokraniaalisessa PA-suunnassa tai kraniokaudaalisisessa AP-suunnassa.</p> 	<p><b>Kuvan rajaus:</b></p> <ul style="list-style-type: none"> <li>- leukanivelten yläpuolelta leuan kärjen pehmytosiin</li> <li>- ihon pinnasta toiseen</li> </ul> <p><b>Projektio:</b></p> <ul style="list-style-type: none"> <li>- leukanivelet samalla horisontaalisella tasolla</li> <li>- alaleukaluun runko ja haarat symmetriset</li> <li>- kaularangan okahaarakkeet keskilinjassa</li> <li>- alaleukaluun haarat yhtä etäällä okahaarakkeista</li> <li>- korvalokerot kuvautuvat mahdollisimman vähän leukanivelen päälle</li> </ul> <p><b>Muuta:</b></p> <ul style="list-style-type: none"> <li>- kaularanka keskellä</li> <li>- suu suljettuna hampaat yhdessä</li> </ul>
<p><b>SIVUVIISTO</b></p> <p>Alaleuka kuvautuu 25° kaudokraniaalisessa ja 0–45° aksiolateraalisisessa viistossa suunnassa.</p> 	<p><b>Kuvan rajaus:</b></p> <ul style="list-style-type: none"> <li>- nenän ja korvakäytävän alapuolelta leuan kärkeen</li> <li>- leuankärjen edestä kaularankaan</li> </ul> <p><b>Projektio:</b></p> <ul style="list-style-type: none"> <li>- kiinnostuksen kohteena olevan alueen päälle ei kuvaudu muita rakenteita</li> <li>- leukanivel kuopassaan</li> <li>- hampaat yhteen purtuina</li> <li>- <u>kiinnostuksen kohde alaleuan keskiossa</u>: leuankärki ei peitä toisen puolen alaleukaluun runkoa, leuankärki ei ole lyhentynyt</li> </ul> <p><b>Muuta:</b></p> <ul style="list-style-type: none"> <li>- hammasjuuret ja alaleukaluun lihashaarake erottuvat</li> <li>- mahdollinen hammasproteesi ei ole kuvassa</li> </ul>

<b>HUS Kuvantaminen</b>	<b>OPAS</b>	Versio: 5	s. 2/2
Radiologia	Natiivi	Voimaantulopäivä: 1.1.2020	
Alaleuan natiiviröntgen, hyvän kuvan kriteerit			

### PA/AP-aksiaali, ½-AKSIAALI

Alaleuka kuvautuu n. 30-35° aksiaalisessa kaudokraaniaalisessa PA-suunnassa tai kraniokaudaalisisessa AP-suunnassa



### Kuvan rajaus:

- leukanivelten yläpuolelta leuankärkeen
- ihon pinnasta toiseen

### Projektio:

- alaleukaluun nivelnastat samalla horisontaalisella tasolla
- poskiluut kuvautuvat symmetrisinä
- alaleukaluun haarojen leveydet yhtä suuret
- leukanivelet kuvautuvat kartiolisäkkeiden alapuolelle
- ohimoluu kuvautuu mahdollisimman vähän nivelnastojen päälle

### Muuta:

- leuankärki erottuu rintakehän yläosan läpi
- hartioiden pehmytosat ovat mahdollisimman hyvin pois kuvasta

## Liittyvät ohjeet

### HUS Kuvantamisen ohjeistus

- [Alaleuan anatomia, natiiviröntgen](#)

Laatija: Merja Wirtanen

Muut laatijat: Aku Ahonen;Hanna Pietikäinen;Raija Seuri;Markus Sormaala;Tomi Suo-Yrjö;Marianne Suuronen;Tiina Koi-vunen

Liittyy tutkimuksiin: ED1AA Alaleuan natiiviröntgen;

Lisätieto: Sivuvuistosta poistettu 'venyminen tai lyhentymä'. ½-aksiaalissa sädesuunta muutettu samaksi kuin menettelyohjeessa.

Tunniste: 25

Jakelu, intranet: Natiiviprosessi > Ohjeet omalle henkilökunnalle > 1\_Natiivikuvantamisen ohjeet > 1\_Pään natiiviröntgen-tutkimukset

internet: [Ammattilaiselle](#) > [HUS-Kuvantamisen ohjeet](#) > [Natiivitutkimukset](#) > Kuvausoppaat