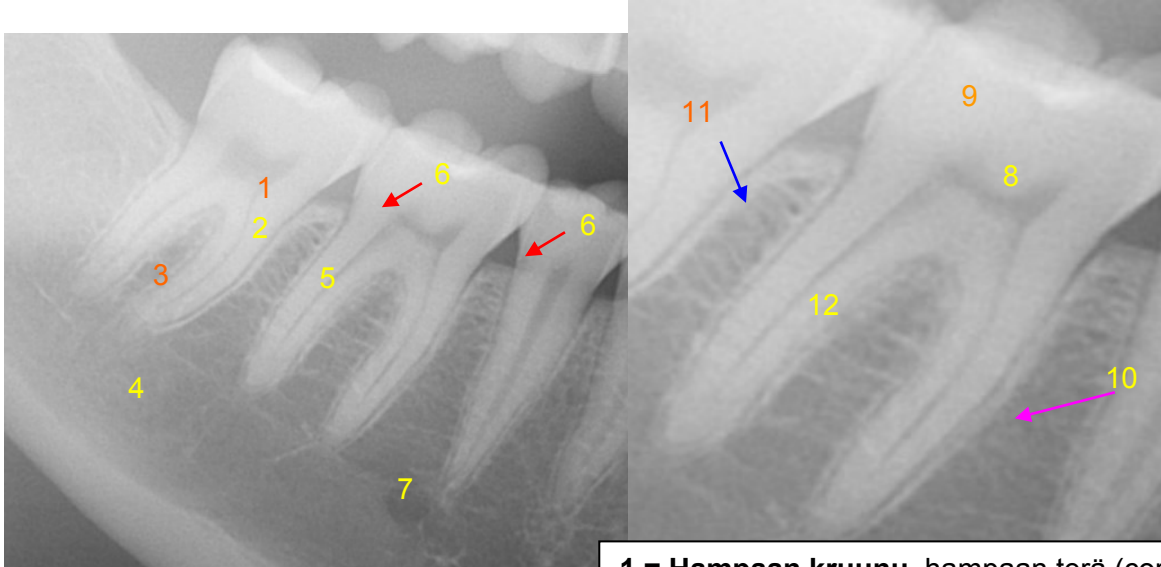
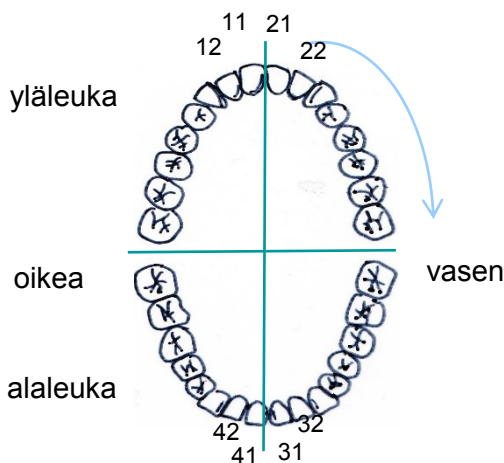


Hampaan anatomia, natiivirötgen



Hampaiden numerointi

Pysyvät hampaat 11-18 jne
Maitohampaat 51-55 jne



- 1 = Hampaan kruunu**, hampaan terä (corona)
- 2 = Hampaan ydinontelo**
(pulpaontelo, cavitas pulparis, cavitas dentis)
- 3 = Hampaan juuri** (radix dentis)
- 4 = Apikaalialue** (hampaan juuren kärjen puoleinen alue)
- 5 = Alveoliharjanne** (hammasharjanne, processus alveolaris)
- 6 = Mesiaalipinta** (facies mesialis, hammaskaaren keskiviivaan päin suuntautuva hampaan pinta, **punainen** nuoli)
- 7 = Alveoliluu** (hammasharjanneluu, ent. hammaskuoppaluu, os alveolare)
- 8 = Hammasluu** (dentiini)
- 9 = Kiille** (enamelum)
- 10 = Lamina dura** (**aniliini** nuoli)
- 11 = Parodontaalirako** (**sininen** nuoli)
- 12 = Juurikanava** (canalis radices dentis)

Hampaan pinnat (facies dentales)

- **approksimaalipinta, välipinta**, facies approximalis (dentis) = naapurihammasta vastaan oleva hampaan pinta (joko mesiaali- tai distaalipinta)
- **mesiaalipinta**, facies mesialis = hammaskaaren keskiviivaan päin suuntautuva hampaan pinta
- **distaalipinta**, facies distalis = hammaskaaren keskiviivasta poispäin suuntautuva hampaan pinta
- **bukkaalipinta, poskenpuoleinen pinta**, facies buccalis
- **palatinaalipinta, suulakipinta**, facies palatinalis, vain ylähampaissa
- **lingvaalipinta, kielenpuoleinen pinta**, facies lingualis (dentis), vain alahampaissa
- **labiaalipinta, huulenpuoleinen pinta**, facies labialis (dentis)
- **okklusaalipinta, purupinta**, facies occlusalis (dentis)

Hampaiden nimityksiä

- etuhammas, inkisiivi, dens incisivus
- kulmahammas, dens caninus
- välihampaat, premolaarit, dentes praemolares
- poskihammas, molaari, dens molaris
- viisaudenhammas, dens sapientiae
- maitohammas, dens deciduous

HUS Kuvantaminen	OPAS	Versio: 4	s. 2/2
Radiologia	Natiivi	Voimaantulopäivä: 14.9.2020	
Hampaan anatomia, natiiviröntgen			

Liittyvät ohjeet

HUS Kuvantamisen ohjeistus

- [PTG - Anatomiaa, PowerPoint-esitys](#) (intrassa: [Natiiviprosessi](#) > [Oheismateriaalit](#) > 1_Pään alue)
- [Alaleuan anatomia, natiiviröntgen](#)

Laatija: Merja Wirtanen

Muut laatijat: Aku Ahonen; Hanna Pietikäinen; Raija Seuri; Markus Sormaala; Tomi Suo-Yrjö; Marianne Suuronen; Tiina Koivunen
Liittyy tutkimuksiin: EB1AA Hammasröntgen; EB1SA Hammasröntgen, Bite-Wing -kuva hampaiston sivualueelta; EB1WA Hampaiston ja leuan panoraamatomografia tai muu yksinkertainen rakokuvaus (ortopantomografia) (sisältää hammasradiologin lausunnon); EB1HA Hampaiston ja leuan panoraamakuvaus (ilman lausuntoa);

Lisätieto: Lisätty hampaan distaalipinta, tarkennuksia.

Tunniste: 848

Jakelu, intranet: [Natiiviprosessi](#) > [Ohjeet omalle henkilökunnalle](#) > [1 Natiivikuvantamisen ohjeet](#) > [1 Pään natiiviröntgentutkimukset](#)

internet: [Tutkimusohjekirja](#) > [Radiologia](#) > [Tutkimukseen lähettäminen, ajanvaraus ja esivalmistelu](#) > [Natiivitutkimukset](#) > [Kuvausoppaat](#) > [Pään kuvausoppaat](#)