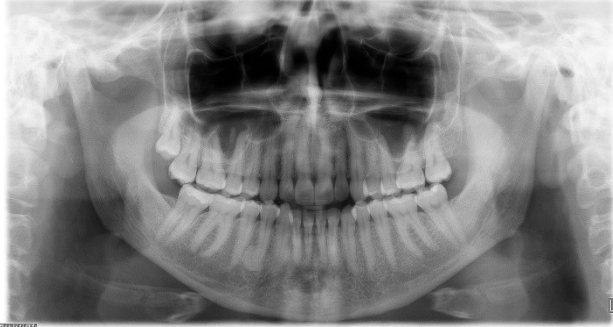
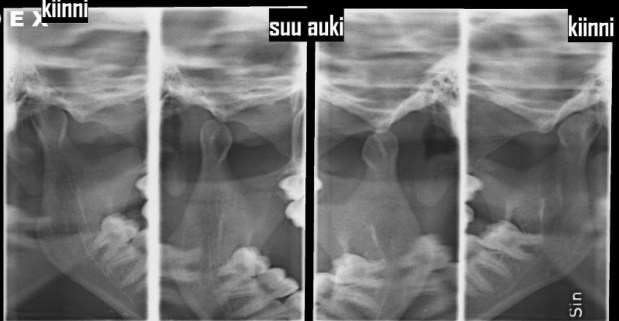


HUS Kuvantaminen	OPAS	Versio: 7	s. 1/2
Radiologia	Natiivi	Voimaantulopäivä: 1.1.2020	
PTG, Hampaiston ja leuan panoraamatomografia, hyvän kuvan kriteerit			

## PTG, Hampaiston ja leuan panoraamatomografia, hyvän kuvan kriteerit

<p><b>HAMPAAT JA ALALEUKA</b></p> <p>Alaleuka kuvautuu tasokuvana PA-suunnassa.</p> 	<p><b>Kuvan rajaus:</b></p> <ul style="list-style-type: none"> <li>- leukanivelten yläpuolelta leuan kärjen alapuolelle (rajaus reilusti kilpirauhasen yläpuolelle)</li> <li>- leukanivelten lateraalipuolelta toiselle</li> </ul> <p><b>Projektiio:</b></p> <ul style="list-style-type: none"> <li>- leuan muoto symmetrinen</li> <li>- alaleukaluun nivelnastat ja haarat (ramukset) symmetriset</li> <li>- leukanivelet samalla horisontaalisella tasolla</li> <li>- hampaiden juuret erottuvat samalla tavoin oikealla ja vasemmalla puolella (sivustoilla osittain päällekkäin projisoitumista kuvastekniikasta johtuen)</li> <li>- kova suulaki projisoituu yläleuan hampaiden juurien yläpuolella</li> <li>- ylä- ja alaleuan etuhampaat tarkasti kuvautuvassa kerroksessa</li> <li>- ylä- ja alaleuan hampaiden juuret tarkasti kuvautuvassa tasossa (parodontaaliraot erottuvat kuvassa)</li> <li>- kaularanka kuvautuu mahdollisimman suorassa ja symmetrisesti kuvan reunoihin, eikä alaleuan päälle</li> <li>- kaularangan varjo kuvautuu keskelle, ei liian häiritsevänä</li> </ul> <p><b>Muuta:</b></p> <ul style="list-style-type: none"> <li>- hampaiden juuret, hermokanavat sekä parodontaaliraot erottuvat</li> <li>- hampaan kiille ja hammasluu erottuvat toisistaan (ei liikaa kohinaa)</li> <li>- kieli kontaktissa suulakeen (ei ilmatilaa kielen ja suulaen välissä) niin, että ylähampaiden juuret ja apikaalialueet näkyvät</li> <li>- ylä- ja alaleuan hampaiden kruunut eivät kuvaudu päällekkäin</li> <li>- etuhampaat kärkipurennassa</li> </ul>
<p><b>LEUKANIVELET</b></p> <p>Leukanivelet kuvautuvat tasokuvana sivusuunnassa.</p> 	<p><b>Kuvan rajaus:</b></p> <ul style="list-style-type: none"> <li>- leukanivelten yläpuolelta leukakulman tasolle</li> <li>- leukanivelen takaa sen etupuolelle</li> </ul> <p><b>Projektiio:</b></p> <ul style="list-style-type: none"> <li>- <u>suu kiinni (takahampaat yhteenpurtuina)</u>: nivelnasta nivelnastakuopassa</li> <li>- <u>suu auki (maksimaalinen avaus)</u>: nivelnasta on liikunut nivelnastakuopassa</li> </ul>

### Liittyvät ohjeet

#### HUS Kuvantamisen ohjeistus

- [Alaleuan anatomia, natiiviröntgen](#)
- [Ptg - Hyvän kuvan kriteerit PowerPoint -esitys](#) (Intrassa: Natiiviprosessi > Oheismateriaalit > 1\_Pään alue)

<b>HUS Kuvantaminen</b>	<b>OPAS</b>	Versio: 7	s. 2/2
Radiologia	Natiivi	Voimaantulopäivä: 1.1.2020	
	PTG, Hampaiston ja leuan panoraatomografia, hyvän kuvan kriteerit		

Laatija: Merja Wirtanen

Muut laatijat: Aku Ahonen;Hanna Pietikäinen;Raija Seuri;Markus Sormaala;Tomi Suo-Yrjö;Tiina Koivunen;Marianne Suuronen

Liittyy tutkimuksiin: EB1HA Hampaiston ja leuan panoraamakuvaus (ilman lausuntoa); EB1WA Hampaiston ja leuan panoraatomografia tai muu yksinkertainen rakokuvaus (ortopantomografia) (sisältää hammasradiologin lausunnon); EB1JA Hampaiston ja leuan kaksoispanoraatomografia tai muu vaativa panoraamakuvaus (ilman lausuntoa);

Lisätieto: Ohje tarkistettu, ei muutoksia

Tunniste: 29

Jakelu, intranet: Natiiviprosessi > Ohjeet omalle henkilökunnalle > 1\_Natiivikuvantamisen ohjeet > 1\_Pään natiiviröntgen-tutkimukset

internet: [Ammattilaiselle](#) > [HUS-Kuvantamisen ohjeet](#) > [Natiivitutkimukset](#) > Kuvausoppaat