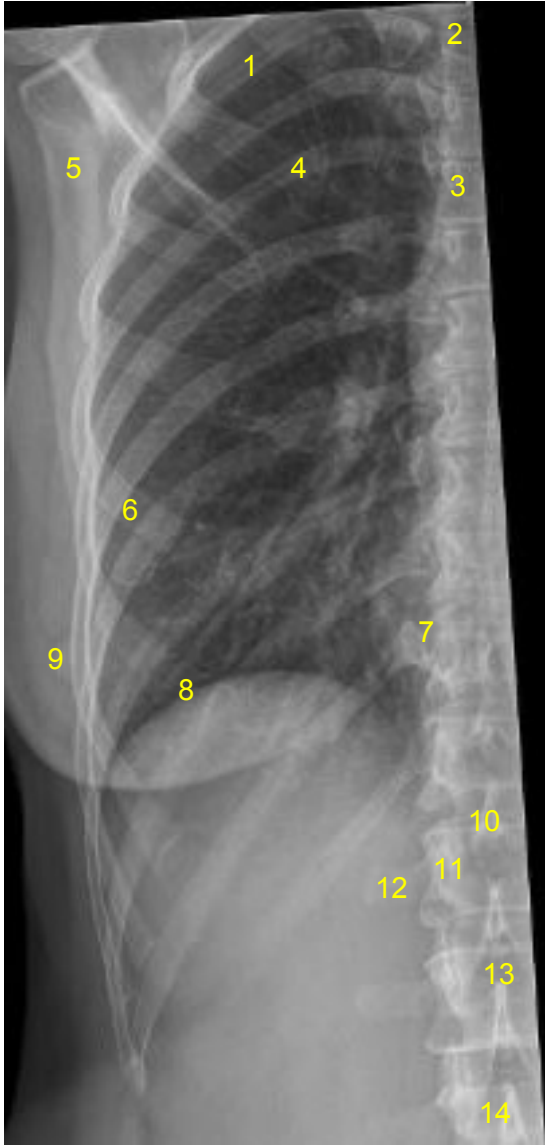


HUS Kuvantaminen	OPAS	Versio: 5	s. 1/1
Radiologia	Natiivi	Voimaantulopäivä: 2.5.2022	
Kylkiluiden anatomia, natiiviröntgen			

Kylkiluiden anatomia, natiiviröntgen

AP



- 1 = 3. kylkiluu (costa)
- 2 = rintanikama T3 (vertebra thoracica)
- 3 = rintalasta (sternum)
- 4 = 5. kylkiluun posteriorinen osa
- 5 = lapaluu (scapula)
- 6 = 5. kylkiluun anteriorinen osa
- 7 = kylkiluu-nikamanivel (kostovertebraalinivel, articulatio costovertebralis)
- 8 = pallea (diaphragma)
- 9 = nänni (mamilla)
- 10 = nikaman okahaarake (processus spinosus)
- 11 = nikamankaaren varsi (pedikkeli, pediculus arcus vertebrae)
- 12 = nikaman poikkihaarake (processus transversus)
- 13 = nikamansolmu (corpus vertebrae)
- 14 = lannenikama L3 (vertebra lumbalis)

Liittyvät ohjeet

HUS Kuvantamisen ohjeistus

- [Thoraxin anatomia, natiiviröntgen](#)

Laatija: Merja Wirtanen

Muut laatijat: Aku Ahonen;Aki Kotipelto;Hanna Pietikäinen;Raija Seuri;Tomi Suo-Yrjö

Liittyy tutkimuksiin: GA5AA Kylkiluiden natiiviröntgen;

Lisätieto: No 2 lisätty vertebra thoracica, no 14 vertebra lumbalis, no 12 korjattu kirjoitusvirhe (transversus).

Tunniste: 778

Jakelu, intranet: [Natiiviprosessi](#) > [Ohjeet omalle henkilökunnalle](#) > [1_Natiivikuvantamisen ohjeet](#) > [2_Kaulan ja rintakehän natiiviröntgentutkimukset](#)

internet: [Tutkimusohjekirja](#) > [Radiologia](#) > [Tutkimukseen lähettäminen, ajanvaraus ja esivalmistelu](#) > [Natiivitutkimukset](#) > [Kuvausoppaat](#) > [Kaula ja rintakehä](#)