

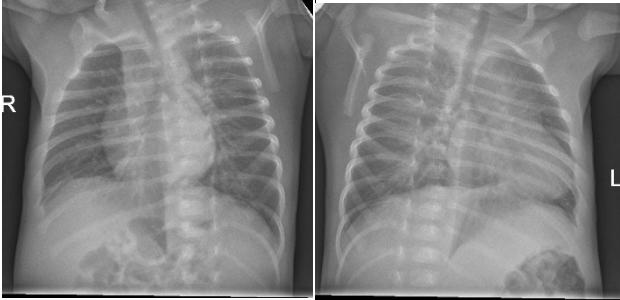


|   |         |                            |        |
|---|---------|----------------------------|--------|
| Diagnostiikkakeskus                               | OPAS    | Versio: 7                  | s. 1/2 |
| Radiologia  | Natiivi | Voimaantulopäivä: 1.1.2024 |        |
| Kylkiluiden natiiviröntgen, hyvän kuvan kriteerit |         |                            |        |

## Kylkiluiden natiiviröntgen, hyvän kuvan kriteerit

|   |   |
|---|---|
| <p><b>PA/AP</b></p> <p>Kylkiluut kuvautuvat suorassa AP/PA-suunnassa.</p>  <p>Kohdistettu kuva, haulimerkki</p> | <p><b>Kuvan rajaus:</b></p> <ul style="list-style-type: none"> <li>- kaularangan C7-nikamasta suoliluun harjun yläpuolelle</li> <li>- ihon pinnasta rangan puoliväliin</li> </ul> <p><b>Projektio:</b></p> <ul style="list-style-type: none"> <li>- okahaarakkeet keskellä nikamansolmua, etäisyys nikamanvarsiin yhtä suuri.</li> <li>- kylkiluu-nikamanivelet kuvautuvat</li> <li>- <u>molemmat puolet kuvassa</u>: solisluit samalla horisontaalisella tasolla, solisluiden mediaalipää yhä etäällä okahaarakkeista</li> </ul> <p><b>Muuta:</b></p> <ul style="list-style-type: none"> <li>- alaleuka, lapaluu tai nänni ei kuvaudu kylkiluiden päälle</li> <li>- 10. kylkiluun anteriorinen osa kuvautuu palleankaaren yläpuolelle</li> <li>- kylkiluut nähtävissä keuhkojen läpi, rintarangan nikamat ja kylkiluut hämmöttävät sydämen varjon läpi</li> <li>- keuhkot ilmatäyteisinä</li> <li>- <u>molemmat puolet</u>: sydämen yläpuolella keskellä rintarankaa näkyy ilmatäyteinen henkitorvi</li> <li>- oireiseen kylkiluuhun laitettu merkki erottuu peittävästi kylkiluuta</li> </ul> |
| <p><b>VIISTO</b></p> <p>Kylkiluut kuvautuvat 30–45° viistossa AP/PA-suunnassa.</p>                             | <p><b>Kuvan rajaus:</b></p> <ul style="list-style-type: none"> <li>- C7-nikamasta suoliluun harjun yläpuolelle</li> <li>- ihon pinnasta / AC-nivelestä rangan puoliväliin</li> </ul> <p><b>Projektio:</b></p> <ul style="list-style-type: none"> <li>- "koirankaulat" erottuvat lannerangan alueella</li> <li>- miekkalisäkkeen pää on rangan ja rintakehän reunan puolella välissä</li> </ul> <p><b>Muuta:</b></p> <ul style="list-style-type: none"> <li>- alaleuka, lapaluu tai nänni ei kuvaudu kylkiluiden päälle</li> <li>- 10. kylkiluun anteriorinen osa kuvautuu palleankaaren yläpuolelle</li> <li>- kylkiluut nähtävissä keuhkojen läpi, rintarangan nikamat ja kylkiluut hämmöttävät sydämen varjon läpi</li> <li>- keuhkot ilmatäyteisinä</li> <li>- oireiseen kylkiluuhun laitettu merkki erottuu peittävästi kylkiluuta</li> </ul>   |

|   |             |                            |        |
|---|-------------|----------------------------|--------|
| <b>Diagnostiikkakeskus</b>                        | <b>OPAS</b> | Versio: 7                  | s. 2/2 |
| Radiologia  | Natiivi     | Voimaantulopäivä: 1.1.2024 |        |
| Kylkiluiden natiiviröntgen, hyvän kuvan kriteerit |             |                            |        |

|  |   |
|--|---|
| <p><b>LAPSEN LUUSTORÖNTGENIN VIISTOT</b></p> <p>Kylkiluut kuvautuvat 45° viistossa AP/PA-suunnassa</p>  <p><b>oikea viisto</b>                      <b>vasen viisto</b></p> | <p><b>Kuvan rajaus:</b></p> <ul style="list-style-type: none"> <li>- koko thorax kuvassa</li> </ul> <p><b>Muuta:</b></p> <ul style="list-style-type: none"> <li>- alaleuka ei kuvaudu ylimpien kylkiluiden päälle</li> <li>- puolenmerkki erottuu selvästi</li> </ul> |
|--|---|

## Liittyvät ohjeet

### Diagnostiikkakeskus, radiologian ohjeistus

- [Kylkiluiden anatomia, natiiviröntgen](#)

Laatija: Merja Wirtanen

Muut laatijat: Henna Heldt;Aki Kotipelto;Hanna Pietikäinen;Anu Peräniemi;Annastiina Välisuo

Liitty tutkimuksiin: GA5AA Kylkiluiden natiiviröntgen;

Lisätieto: Opas tarkistettu, ei muutoksia. Linkit korjattu.

Jakelu, intranet: [Radiologia](#) > [Ohjeet omalle henkilökunnalle](#) > [Natiivitutkimukset](#) > [1 Natiivikuvantamisen ohjeet](#) > [2 Kaulan ja rintakehän natiiviröntgentutkimukset](#)

internet: [Tutkimusohjekirja](#) > [Radiologia](#) > [Tutkimukseen lähettäminen, ajanvaraus ja esivalmistelu](#) > [Natiivitutkimukset](#) > [Kuvausoppaat](#) > [Kaula ja rintakehä](#)