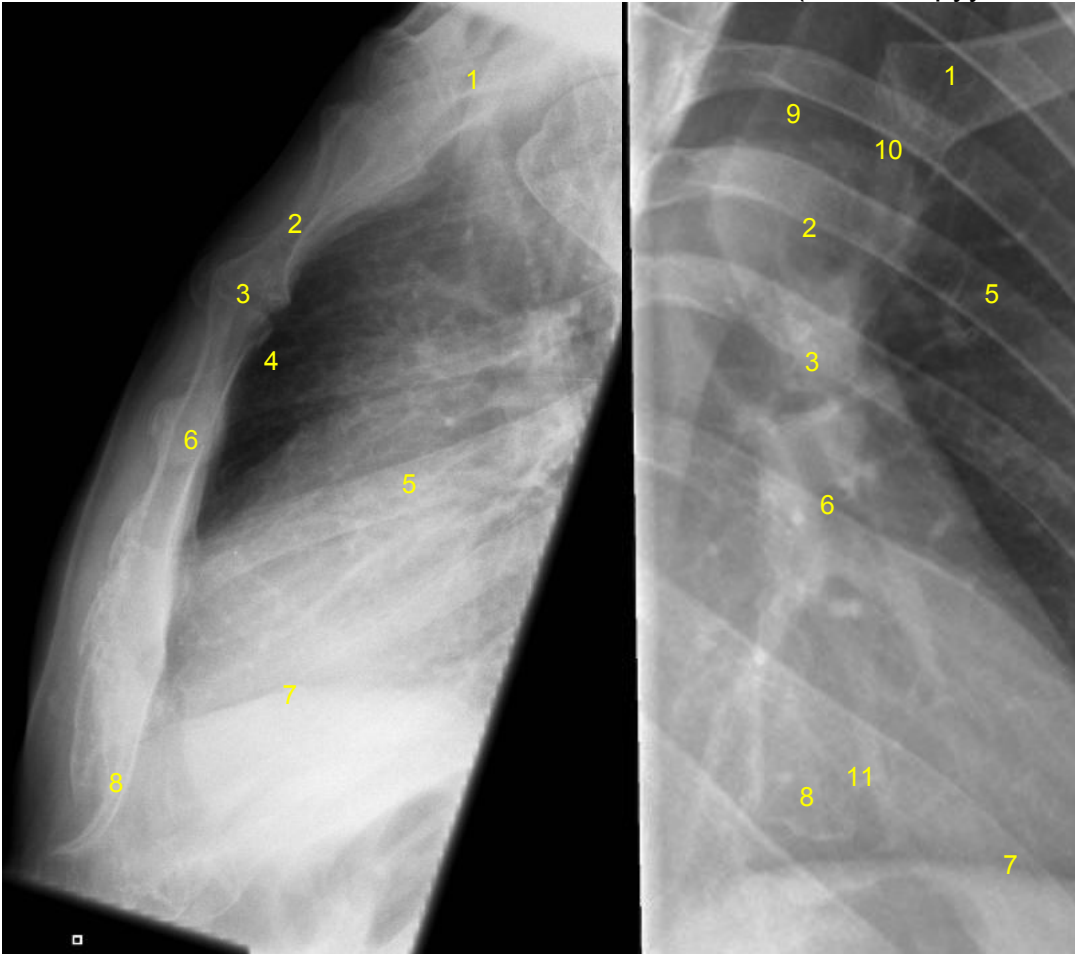


HUS Kuvantaminen	OPAS	Versio: 4	s. 1/1
Radiologia	Natiivi	Voimaantulopäivä: 1.1.2020	
Rintalastan anatomia, natiiviröntgen			

## Rintalastan anatomia, natiiviröntgen

Sivu

Viisto (erikseen pyydettyessä)



- 1 = solisluu / päällekkäin kuvautuvat solisluut (clavicula)**  
**2 = rintalastan kahva (manubrium sterni)**  
**3 = rintalastankulma (angulus sterni)**  
**4 = rintalastan takainen tila (retrosternaalitila)**  
**5 = kylkiluu (costa)**  
**6 = rintalastan runko (corpus sterni)**  
**7 = pallea (diaphragma)**  
**8 = miekkalisäke (processus xiphoideus)**  
**9 = rintalastan kaulalovi (jugulum, sternal notch, jugular notch, incisura jugularis sterni)**  
**10 = rintalasta-solisluunivel (sternoklavikulaarinivel, articulatio sternoclavicularis)**  
**11 = kylkiluulovi (incisurae costales)**

Laatija: Merja Wirtanen

Muut laatijat: Aku Ahonen; Hanna Pietikäinen; Raija Seuri; Markus Sormaala; Tomi Suo-Yrjö

Liittyy tutkimuksiin: GA6AA Rintalastan natiiviröntgen;

Lisätieto: terminologia tarkastettu, mm. palleankaari > pallea, kaulalovi > rintalastan kaulalovi (jugulum).

Tunniste: 87

Jakelu, intranet: [Natiiviprosessi](#) > [Ohjeet omalle henkilökunnalle](#) > [1\\_Natiivikuvantamisen ohjeet](#) > [2\\_Kaulan ja rintakehän natiiviröntgentutkimukset](#)

internet: [Ammattilaiselle](#) > [HUS-Kuvantamisen ohjeet](#) > [Natiivitutkimukset](#) > Kuvasoppaat