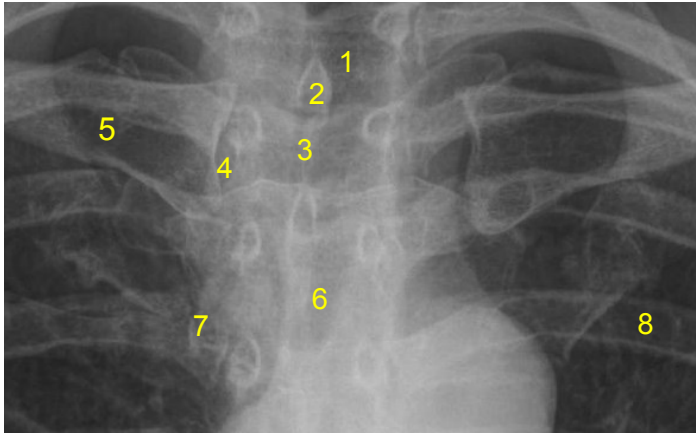


| | | | |
|---|-------------|----------------------------|--------|
| HUS Kuvantaminen | OPAS | Versio: 5 | s. 1/1 |
| Radiologia | Natiivi | Voimaantulopäivä: 2.5.2022 | |
| Sternoklavikulaarinivelten anatomia, natiiviröntgen | | | |

Sternoklavikulaarinivelten anatomia, natiiviröntgen

AP



- 1 = henkitorvi** (trachea)
- 2 = okahaarake** (processus spinosus)
- 3 = rintalastan kaulalovi** (sternal notch, jugular notch, incisura jugularis sterni)
- 4 = rintalasta-solislunivel** (sternoklavikulaarinivel, articulatio sternoclavicularis)
- 5 = solisluu** (clavicula)
- 6 = rintalastan kahva** (manubrium sterni)
- 7 = rintalasta-kylkilunivel** (sternokostaalinivel, articulatio sternocostalis)
- 8 = kylkiluu** (costa)

Laatija: Merja Wirtanen

Muut laatijat: Aku Ahonen;Aki Kotipelto;Hanna Pietikäinen;Raija Seuri;Tomi Suo-Yrjö

Liittyy tutkimuksiin: GA7AA Sternoklavikulaarinivelten natiiviröntgen;

Liittyy tutkimusryhmään:

Lisätieto: Lisätty no 3:n rintalastan (kaulalovi), ei muita muutoksia

Tunniste: 103

Jakelu, intranet: [Natiiviprosessi](#) > [Ohjeet omalle henkilökunnalle](#) > [1. Natiivikuvantamisen ohjeet](#) > [2. Kaulan ja rintakehän natiiviröntgentutkimukset](#)

internet: [Tutkimusohjekirja](#) > [Radiologia](#) > [Tutkimukseen lähettäminen, ajanvaraus ja esivalmistelu](#) > [Natiivitutkimukset](#) > [Kuvausoppaat](#) > [Kaula ja rintakehä](#)