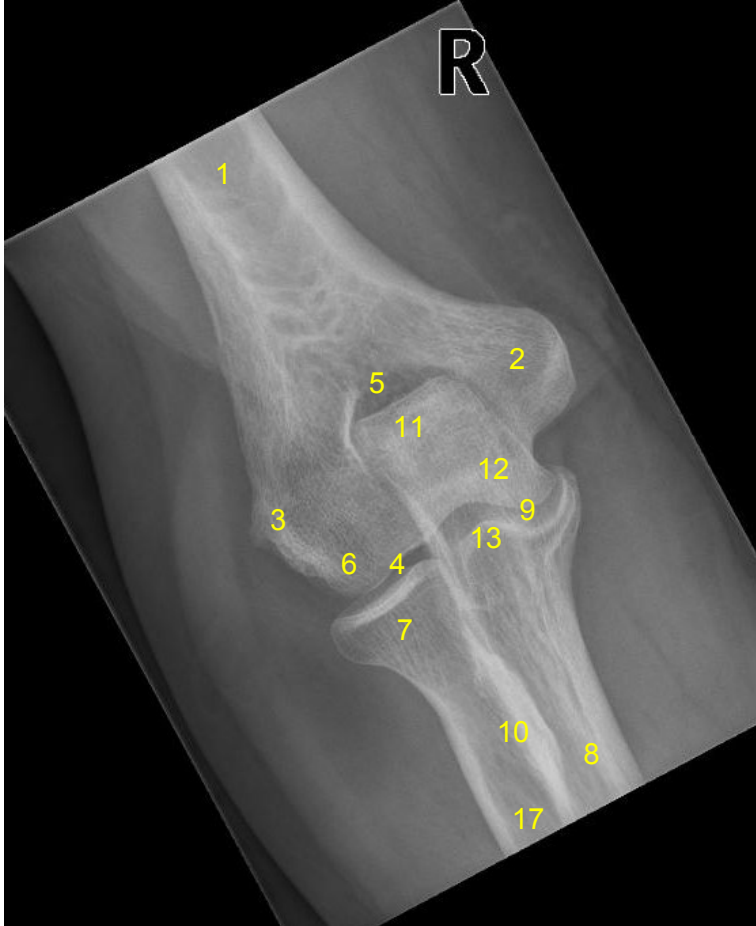

HUS-Kuvantaminen	OPAS	Versio: 5	s. 1/2
Radiologia	Natiivi	Voimaantulopäivä: 1.1.2022	
Kyynärnivelen anatomia, natiiviröntgen			

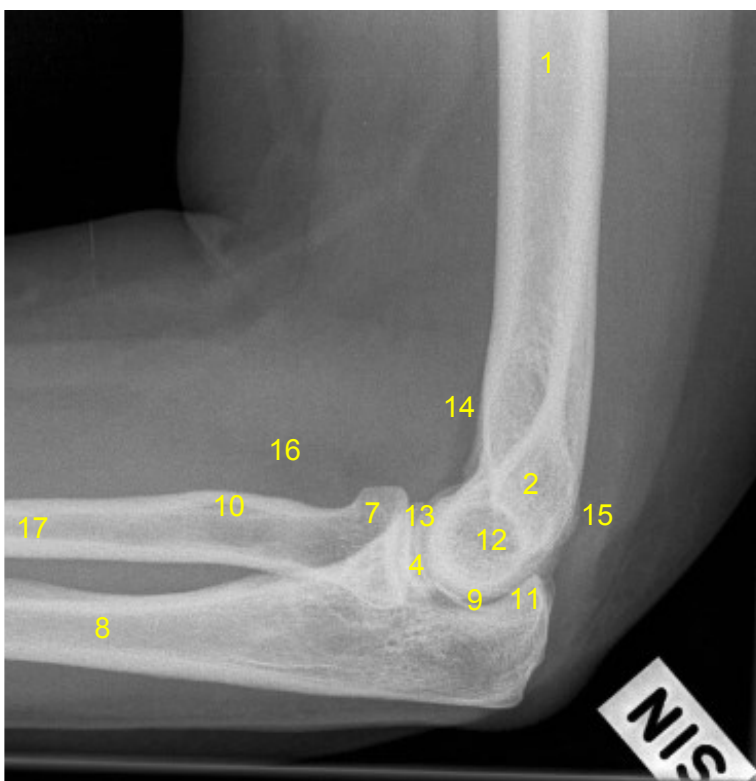
## Kyynärnivelen anatomia, natiiviröntgen

AP



- 1 = olkaluu** (humerus)
- 2 = koukistajalisäke**  
(sisäsivunasta, mediaalinen epikondyyli, epicondylus medialis humeri)
- 3 = ojentajalisäke**  
(ulkosivunasta, lateraalinen epikondyyli, epicondylus lateralis humeri)
- 4 = olka-värttinäluunivel**  
(humeroradiaalinivel, articulatio humeroradialis)
- 5 = kyynärlisäkekuoppa** (fossa olecrani)
- 6 = olkaluun nasta** (capitulum humeri, capitellum humeri)
- 7 = värttinäluun pää** (caput radii)
- 8 = kyynärloo** (ulna)
- 9 = olka-kyynärlounivel** (humeroulnaarinivel, articulatio humroulnaris)
- 10 = värttinäluun kyhmy** (tuberositas radii)
- 11 = kyynärlisäke** (olekranon)
- 12 = olkaluun tela** (trochlea, trochlea humeri)
- 13 = kyynärloun varislisäke**  
(processus coronoideus ulnae)
- 17 = värttinäluu** (radius)

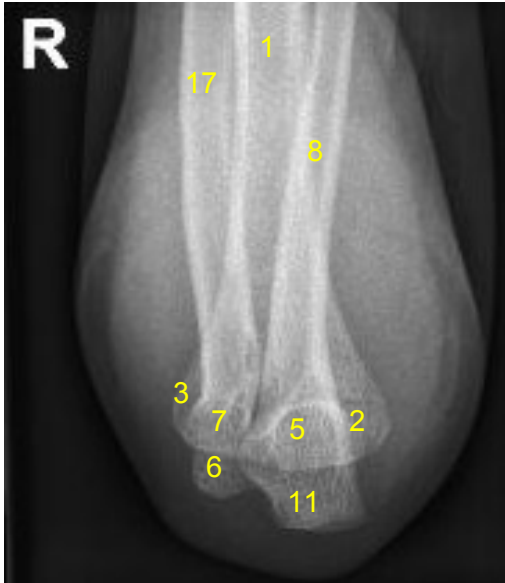SIVU



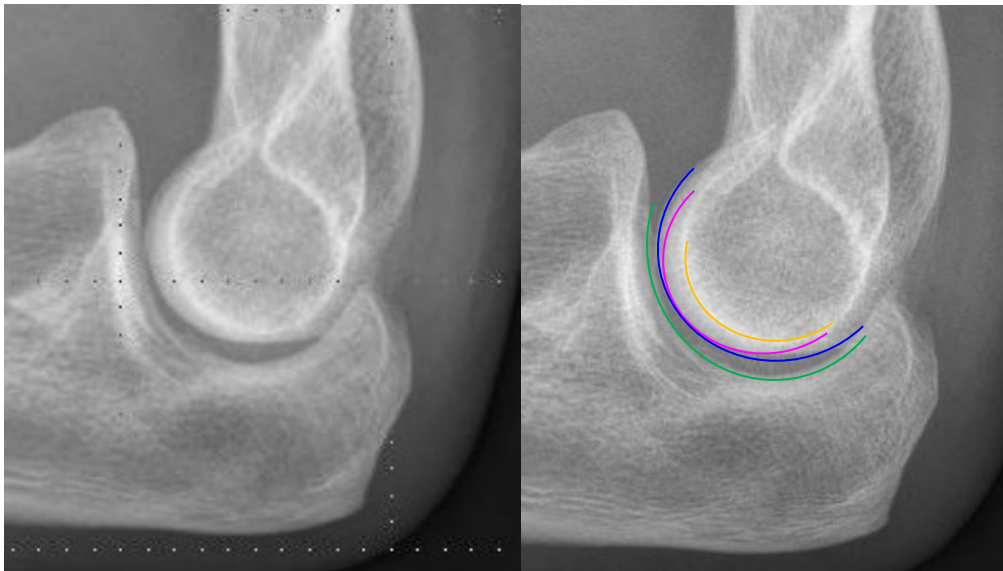
- 1 = olkaluu** (humerus)
- 2 = koukistajalisäke ja ojentajalisäke**  
(sisä- ja ulkosivunastat, mediaalinen ja lateraalinen epikondyyli)
- 4 = olka-värttinäluunivel**  
(humeroradiaalinivel, articulatio humeroradialis)
- 7 = värttinäluun pää** (caput radii)
- 8 = kyynärloo** (ulna)
- 9 = olka-kyynärlounivel**  
(humeroulnaariinivel, articulatio humeroulnaris)
- 10 = värttinäluun kyhmy** (tuberositas radii)
- 11 = kyynärlisäke** (olekranon)
- 12 = olkaluun tela** (trochlea humeri)
- 13 = kyynärloun varislisäke**  
(processus coronoideus ulnae)
- 14 = anteriorinen rasvatyyny**
- 15 = posteriorinen rasvatyyny**
- 16 = supinaattorirasvatyyny**
- 17 = värttinäluu** (radius)

<b>HUS-Kuvantaminen</b>	<b>OPAS</b>	Versio: 5	s. 2/2
Radiologia	Natiivi	Voimaantulopäivä: 1.1.2022	
Kyynärnivelen anatomia, natiiviröntgen			

## Distaalinen olkavarsi, AP fleksio



- 1 = olkaluu (humerus)**  
**2 = koukistajalisäke**  
(sisäsivunasta, mediaalinen epikondyyli, epicondylus medialis humeri)  
**3 = ojentajalisäke**  
(ulkosivunasta, lateraalinen epikondyyli, epicondylus lateralis humeri)  
**5 = kyynärlisäkekuoppa (fossa olecrani)**  
**6 = olkaluun nasta (capitulum humeri, capitellum humeri)**  
**7 = varttinäluun pää (caput radii)**  
**8 = kyynärloo (ulna)**  
**11 = kyynärlisäke (olecranon)**  
**17 = varttinäluu (radius)**



### trochlear sulcus

olkaluun varttinänasta (capitulum humeri, capitellum)

olkaluun telan mediaalinen osa (medial trochlea)

kyynärluun telalovi (incisura trochlearis ulnae, trochlear notch)

Laatija: Merja Wirtanen

Muut laatijat: Aku Ahonen;Aki Kotipelto;Hanna Pietikäinen;Raija Seuri;Markus Sormaala;Tomi Suo-Yrjö

Liittyy tutkimuksiin: NC1AA Kyynärnivelen natiiviröntgen; NC1YA Kyynärnivelen natiiviröntgen ilman lausuntoa;

Liittyy tutkimusryhmään:

Lisätieto: Muutettu no 6 olkaluun nastaksi (capitellum); poistettu koukistajalisäkkeen kärki; korjattu nivelten nimityksiä. Lisätty Varttinäluu (no 17) ja projektio 'distaalinen olkavarsi, AP fleksio'.

Jakelu, intranet: [Natiiviprosessi](#) > [Ohjeet omalle henkilökunnalle](#) > [1\\_Natiivikuvantamisen ohjeet](#) > [5\\_Yläraajojen natiiviröntgentutkimukset](#)

internet: [Tutkimusohjekirja](#) > [Radiologia](#) > [Tutkimukseen lähettäminen, ajanvaraus ja esivalmistelu](#) > [Natiivitutkimukset](#) > [Kuvausoppaat](#) > [Yläraajat](#)