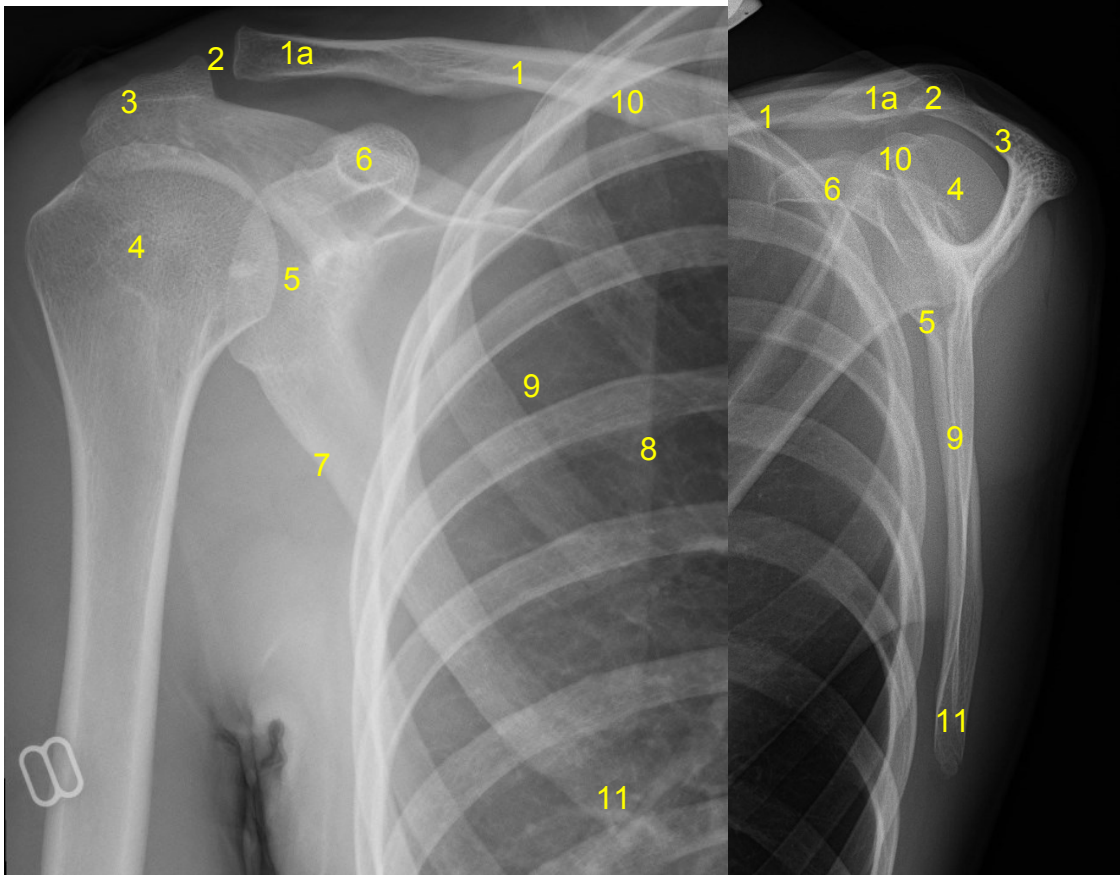


<b>HUS Kuvantaminen</b>	<b>OPAS</b>	Versio: 6	s. 1/1
Radiologia	Natiivi	Voimaantulopäivä: 14.9.2020	
Lapaluun anatomia, natiiviröntgen			

## Lapaluun anatomia, natiiviröntgen

AP

SIVU



- 1 = solisluu (clavicula)**  
**1a = solisluun lapaluupää (extremitas acromialis claviculae)**  
**2 = olkalisäke-solisluunivel (AC-nivel, akromioklavikulaarinivel, articulatio acromioclavicularis)**  
**3 = olkalisäke (acromion)**  
**4 = olkaluun pää (caput humeri)**  
**5 = olkanivelen nivelkuoppa (cavitas glenoidalis scapulae)**  
**6 = korppilisäke (processus coracoideus)**  
**7 = lapaluun ulkoreuna (lateraalireuna, margo lateralis scapulae)**  
**8 = lapaluun sisäreuna (mediaalireuna, margo medialis scapulae)**  
**9 = lapaluun siipi**  
**10 = lapaluun yläkulma (angulus superior scapulae)**  
**11 = lapaluun alakulma (angulus inferior scapulae)**

Tarvittaessa katso lapaluun mediaali- ja lateraalireunat [Olkaniivelen anatomia, natiiviröntgen](#)

Laatija: Merja Wirtanen

Muut laatijat: Aku Ahonen; Hanna Pietikäinen; Raija Seuri; Markus Sormaala; Tomi Suo-Yrjö; Aki Kotipelto

Liittyy tutkimuksiin: NB4AA Lapaluun natiiviröntgen; NB4YA Lapaluun natiiviröntgen ilman lausuntoa;

Lisätieto: Ohje tarkistettu: Olkaluun nivelkuoppa > olkanivelen nivelkuoppa.

Tunniste: 126

Jakelu intranet: Natiiviprosessi > Ohjeet omalle henkilökunnalle > 1\_Natiivikuvantamisen ohjeet > [5\\_Yläraajojen natiiviröntgentutkimukset](#)

internet: [Tutkimusohjekirja](#) > [Radiologia](#) > [Tutkimukseen lähettäminen, ajanvaraus ja esivalmistelu](#) > [Natiivitutkimukset](#) > [Kuvausoppaat](#) > [Yläraajat](#)