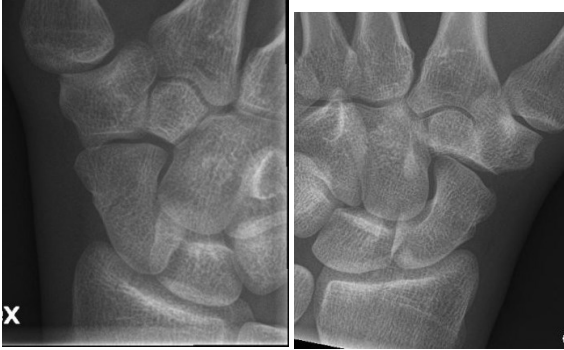




HUS Kuvantaminen	OPAS	Versio: 7	s. 1/2
Radiologia	Natiivi	Voimaantulopäivä: 2.5.2022	
Ranteen natiiviröntgen, hyvän kuvan kriteerit			

Ranteen natiiviröntgen, hyvän kuvan kriteerit

<p>PA</p> <p>Ranne kuvautuu suorassa PA-suunnassa.</p> 	<p>Kuvan rajaus:</p> <ul style="list-style-type: none"> - 2/3 proksimaalisista kämmenluista, 1/3 distaalista kyynärvartta - ihon pinnasta toiseen <p>Projektio:</p> <ul style="list-style-type: none"> - kyynärluun ja varttinäluun puikkolisäkkeet vastakkaisissa reunoissa, varttinäluun puikkolisäke profiilissa ja kyynärluun puikkolisäke posteriorisesti kyynärluun päähän nähden - ”sulcus extensor carpi ulnaris (ECUG)” kuvautuu kyynärluun puikkolisäkkeen radiaalipuolella - varttinäluu ja kyynärluu kuvautuvat irti toisistaan paitsi mahdollisesti alemmassa varttinä-kyynärluunivelessä - distaalinen varttinäluu ei ole lyhentynyt - distaalisen varttinäluun posteriorinen osa peittää hiukan ylempää ranneniveltä (radiokarpaalinivel) - puolikuuluusta vähintään n. 1/3 kontaktissa distaalisen varttinäluun nivelpintaan - veneluu hiukan lyhentynyt, puolikuuluu nelikulmio - kämmenluut symmetrisesti päällekkäin, samanlainen kaarevuus kämmenluiden varsien proksimaalisissa osissa - proksimaaliset kämmenluut lähes yhtä etäällä toisistaan - kämmennivelet 2–5 avoimet - kolmas kämmenluu ja iso ranneluu linjassa varttinäluun keskilinjan kanssa (yleensä alle 10° kulma) <p>Muuta:</p> <ul style="list-style-type: none"> - veneluun rasvatyyny erottuu
<p>SIVU</p> <p>Ranne kuvautuu suorassa sivusuunnassa.</p>  <p>(murtuma)</p>	<p>Kuvan rajaus:</p> <ul style="list-style-type: none"> - 2/3 proksimaalisista kämmenluista, 1/3 distaalista kyynärvartta - ihon pinnasta toiseen <p>Projektio:</p> <ul style="list-style-type: none"> - varttinäluun ja kyynärluun distaaliosat sekä kämmenluut 2-5 kuvautuvat päällekkäin - varttinäluun puikkolisäke kuvautuu V-mallisen puolikuuluun päälle distaalisen varttinäluun dorsaali- ja palmariosien väliin. - peukalo suorassa AP-suunnassa, kuvautuu lyhentymättömänä, ei peitä isoa monikulmaluuta - distaalinen veneluu ja herneluu kuvautuvat päällekkäin ja anteriorisesti puolikuuluuhun ja isoon ranneluuhun - <u>käsi adduktiossa, kyynärpää koukussa:</u> kyynärluun puikkolisäke posteriorisessa profiilissa - <u>kyynärpää suorana abduktiossa tai PA:sta horisontaalisätein:</u> kyynärluun puikkolisäke kuvautuu V-mallisen puolikuuluun alapuolelle <p>Muuta:</p> <ul style="list-style-type: none"> - veneluun ja sisäänkiertäjän rasvatyyny erottuvat - nivelrako avoin

HUS-Kuvantaminen	OPAS	Versio: 7	s. 2/2
Radiologia	Natiivi	Voimaantulopäivä: 2.5.2022	
Ranteen natiiviröntgen, hyvän kuvan kriteerit			

<p>SCHAPHOIDEUM</p> <p>Ranteen veneluu kuvautuu viistossa tai aksiaalisessa PA/AP-suunnassa.</p> 	<p>Kuvan rajaus:</p> <ul style="list-style-type: none"> - kämmennivelestä värttinäluun distaalipäähän - ihon reunasta herneluuhun. <p>Projektiio:</p> <ul style="list-style-type: none"> - veneluu kuvautuu vapaana - projektion mukainen nivelrako vapaana - deviaatiokuva: ks. deviaatiokuvat <p>Muuta:</p> <ul style="list-style-type: none"> - veneluun rasvatyyny erottuu - veneluun kaikki ääriiviat ovat arvioitavissa jossakin projektiossa
<p>DEVIAATIOKUVAT (PA, radiaali- ja ulnaarideviaatio, radiaali- ja ulnaarifleksio)</p> <p>Ranne kuvautuu suorassa PA-suunnassa mahdollisimman suuressa poikkeamassa normaaliasennosta.</p>  <p>radiaalideviaatio ulnaarideviaatio</p>	<p>Kuvan rajaus:</p> <ul style="list-style-type: none"> - kämmenluiden proksimaaliskolmanneksesta kyy-närvarren distaalipäähän - ihon reunasta toiseen <p>Projektiio:</p> <ul style="list-style-type: none"> - katso ranteen PA - linja 3. kämmenluun ja värttinäluun välillä poikkeaa mahdollisimman paljon <p>Muuta:</p> <ul style="list-style-type: none"> - veneluun rasvatyyny erottuu - kättä käännettäessä kämmen on pysynyt tukipin-nassa; ei viistoutta, katso rantaan PA - deviaatio mahdollisimman suuri = kulma kyy-närvarren pitkittäisakselin ja kämmenluiden pitkit-täisakselin välillä suuri
<p>RANNEKANAVA (carpal tunnel / canal) (tangentialinen)</p> <p>Ranneluut kuvautuvat tangentialisessa suunnassa.</p> 	<p>Kuvan rajaus:</p> <ul style="list-style-type: none"> - ranneluiden alue (7,5 x 7,5 cm) <p>Projektiio:</p> <ul style="list-style-type: none"> - rannekanava kuvautuu kokonaisuudessaan - iso monikulmaluu profiilissa peukalon vieressä - herneluu profiilissa eivätkä muut luut kuvaudu sen päälle - herneluun ja kolmioluun välinen nivel avoin - hakaluun haka kuvautuu vapaana - kämmenluut vain hiukan venyneet <p>Muuta:</p> <ul style="list-style-type: none"> - ranneluut muodostavat rannekanavan koveran kaaren

Liittyvät ohjeet

HUS Kuvantamisen ohjeistus

- [Ranteen anatomia, natiiviröntgen](#)

Laatija: Merja Wirtanen

Muut laatijat: Aku Ahonen; Aki Kotipelto; Hanna Pietikäinen; Raija Seuri; Tomi Suo-Yrjö

Liittyy tutkimuksiin: ND1AA Ranteen natiiviröntgen; ND1YA Ranteen natiiviröntgen ilman lausuntoa;

Lisätieto: Sivukuvassa korjattu kirjoitusvirhe 'puolikulmaluu' > puolikulmaluu. Rannekanavaan lisätty herneluun ja kolmioluun välinen nivel avoin.

Tunniste: 137

Jakelu, intranet: [Natiiviprosessi](#) > [Ohjeet omalle henkilökunnalle](#) > [1. Natiivikuvantamisen ohjeet](#) > [5. Yläraajojen natiiviröntgentutkimukset](#)

internet: [Tutkimusohjekirja](#) > [Radiologia](#) > [Tutkimukseen lähettäminen, ajanvaraus ja esivalmistelu](#) > [Natiivitutkimukset](#) > [Kuvausoppaat](#) > [Yläraajat](#)