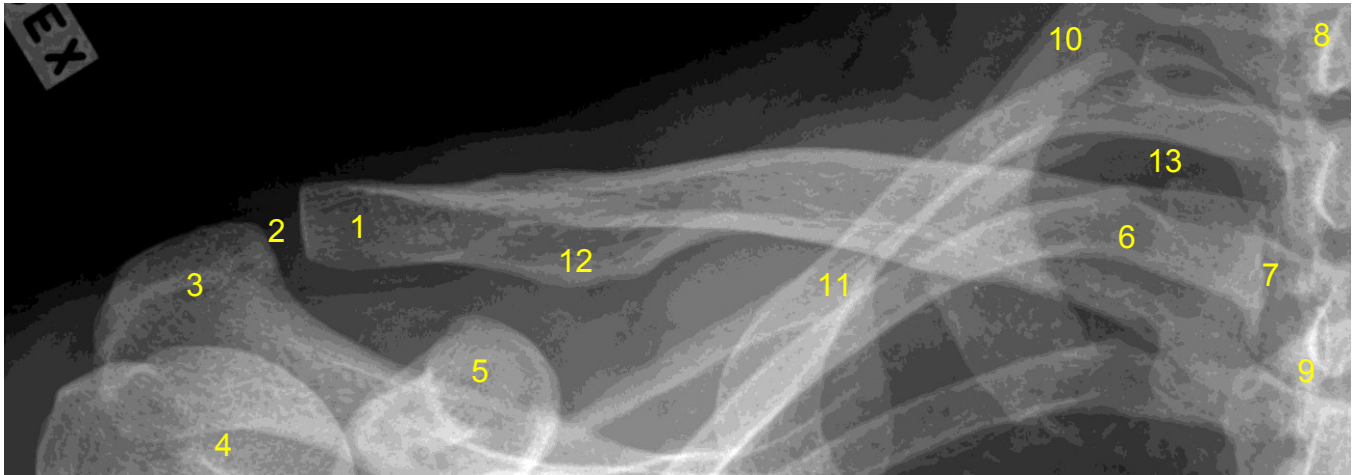


| | | | |
|------------------------------------|---------|----------------------------|--------|
| HUS Kuvantaminen | OPAS | Versio: 5 | s. 1/1 |
| Radiologia | Natiivi | Voimaantulopäivä: 2.5.2022 | |
| Solisluun anatomia, natiiviröntgen | | | |

Solisluun anatomia, natiiviröntgen

AP



- 1 = solisluun lapaluupää (extremitas acromialis claviculae)
2 = olkalisäke-solisluunivel
(AC-nivel, akromioklavikulaarinivel, articulatio acromioclavicularis)
3 = olkalisäke (acromion)
4 = olkaluun pää (caput humeri)
5 = korppilisäke (processus coracoideus)
6 = solisluun rintalastapäätä (extremitas sternalis claviculae)
7 = rintalasta-solisluunivel (sternoklavikulaarinivel, articulatio sternoclavicularis)
8 = rintanikaman okahaarake (processus spinosus)
9 = rintalastan kahva (manubrium sterni)
10 = ensimmäinen kylkiluu (ylin kylkiluu, costa prima)
11 = lapaluun yläkulma (angulus superior scapulae)
12 = tuberculum conoideum
13 = keuhkon kärki (apex pulmonis)

Laatija: Merja Wirtanen

Muut laatijat: Aku Ahonen; Aki Kotipelto; Hanna Pietikäinen; Raija Seuri; Tomi Suo-Yrjö

Liittyy tutkimukseen: NB3AA Solisluun natiiviröntgen; NB3YA Solisluun natiiviröntgen ilman lausuntoa;

Liittyy tutkimusryhmään:

Lisätieto: no 8 lisätty rintanikaman, no 10 lisätty ylin kylkiluu, -- prima)

Tunniste: 141

Jakelu, intranet: [Natiiviprosessi](#) > [Ohjeet omalle henkilökunnalle](#) > [1 Natiivikuvantamisen ohjeet](#) > [5 Yläraajojen natiiviröntgentutkimukset](#)

internet: [Tutkimusohjekirja](#) > [Radiologia](#) > [Tutkimukseen lähettäminen, ajanvaraus ja esivalmistelu](#) > [Natiivitutkimukset](#) > [Kuvausoppaat](#) > [Yläraajat](#)