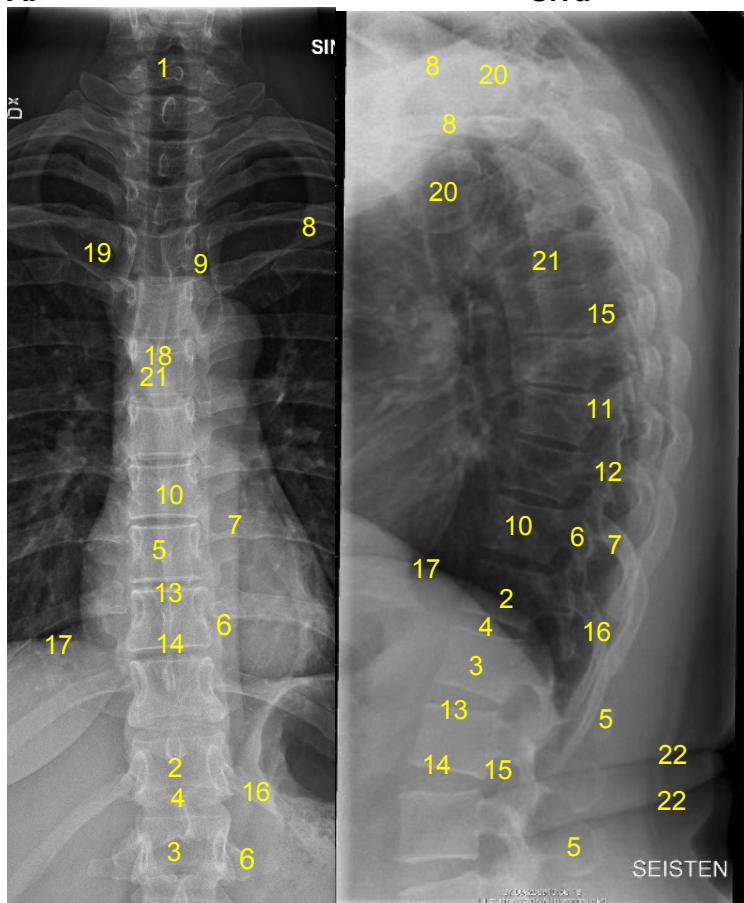


HUS Kuvantaminen	OPAS	Versio: 6	s. 1/2
Radiologia	Natiivi	Voimaantulopäivä: 14.9.2020	
Rintarangan anatomia, natiiviröntgen			

Rintarangan anatomia, natiiviröntgen

AP

Sivu



- 1 = kaulanikama C7
- 2 = rintanikama T12
- 3 = lannenikama L1
- 4 = nikamaväli T11-12
- 5 = okahaarake (processus spinosus)
- 6 = poikkihaarake (processus transversus)
- 7 = posteriorinen kylkiluu (costa)
- 8 = solisluu (clavicula)
- 9 = rintalasta-solisluunivel (sternoklavikulaarinivel, articulatio sternoclavicularis)
- 10 = nikamansolmu (nikamakorpus, corpus vertebrae)
- 11 = nikamankaaren varsi (pedikkeli, pediculus arcus vertebrae)
- 12 = fasettinivel (articulatio zygapophysialis)
- 13 = yläpäätelevy
- 14 = alapäätelevy
- 15 = nikamaväliaukko (juuriaukko, foramen intervertebrale)
- 16 = 12. kylkiluu (costa)
- 17 = pallea (diaphragma)
- 18 = henkitorven haaraumakohta (trakean bifurkaatio, bifurcatio tracheae)
- 19 = solisluun rintalastapää (extremitas sternalis claviculae)
- 20 = olkaluun pää (caput humeri)
- 21 = rintanikama T6
- 22 = ihopoimu

Liittyvät ohjeet

HUS Kuvantamisen ohjeistus

- [Nikama - Anatomiaa, PowerPoint-esitys](#)

HUS Kuvantaminen	OPAS	Versio: 6	s. 2/2
Radiologia	Natiivi	Voimaantulopäivä: 14.9.2020	
Rintarangan anatomia, natiiviröntgen			

Laatija: Merja Wirtanen

Muut laatijat: Aku Ahonen;Hanna Pietikäinen;Raija Seuri;Markus Sormaala;Tomi Suo-Yrjö;Aki Kotipelto

Liittyy tutkimuksiin: NA2AA Rintarangan natiiviröntgen; NA2YA Rintarangan natiiviröntgen ilman lausuntoa;

Lisätieto: Opas tarkistettu.

Tunniste: 80

Jakelu, intranet: [Natiiviprosessi](#) > [Ohjeet omalle henkilökunnalle](#) > [1_Natiivikuvantamisen ohjeet](#) > [4_Selkärangan natiiviröntgentutkimukset](#)

internet: [Tutkimusohjekirja](#) > [Radiologia](#) > [Tutkimukseen lähettäminen, ajanvaraus ja esivalmistelu](#) > [Natiivitutkimukset](#) > [Kuvausoppaat](#) > [Selkäranka](#)