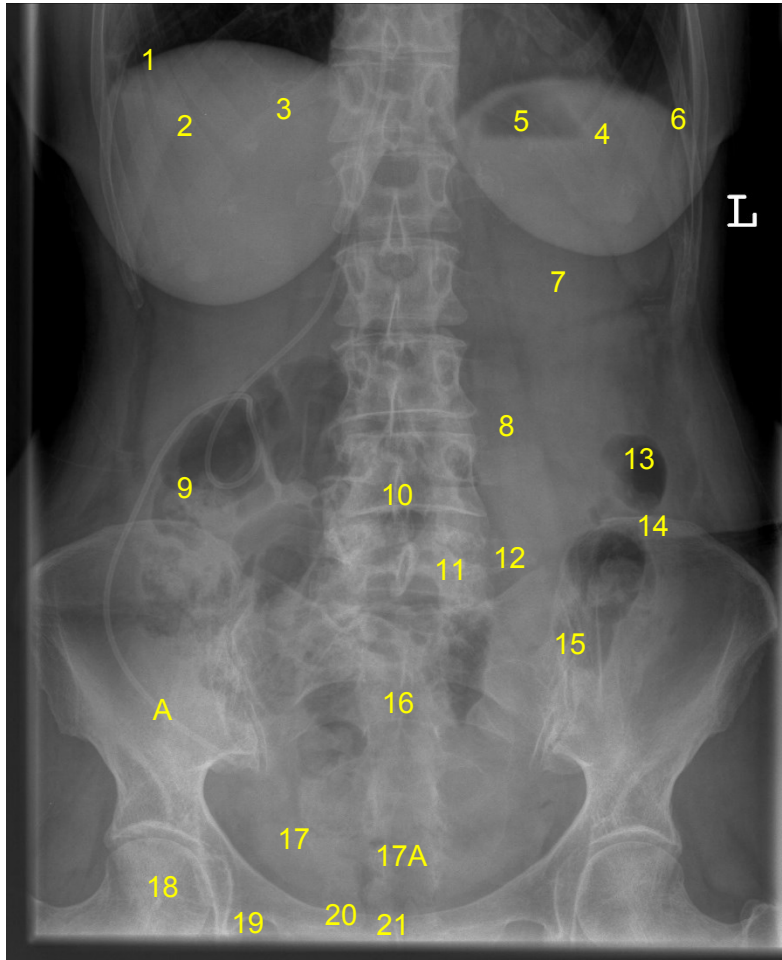


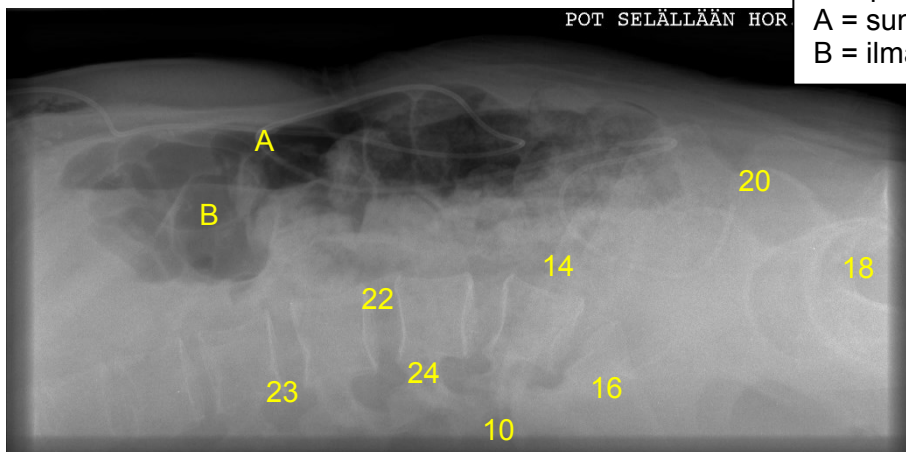
HUS Kuvantaminen	OPAS	Versio: 5	s. 1/1
Radiologia	Natiivi	Voimaantulopäivä: 2.5.2022	
Vatsan anatomia, natiiviröntgen			

Vatsan anatomia, natiiviröntgen

AP



- 1 = pallea (diaphragm)
- 2 = maksa (hepar)
- 3 = posteriorinen kylkiluu
- 4 = perna (splen, lien)
- 5 = ilmakupla vatsalaukussa
- 6 = pleurasoppi (keuhkon soppi, recessus costodiaphragmaticus pleuralis)
- 7 = vasen munuainen (ren, nephros)
- 8 = psoaslihas (musculus psoas major ja minor)
- 9 = nouseva paksusuoli (colon askendens)
- 10 = nikaman okahaarake (processus spinosus)
- 11 = nikamankaari (arcus vertebrae)
- 12 = poikkihaarake (transversaalihaarake, processus transversalis)
- 13 = laskeva paksusuoli (colon deskendens)
- 14 = suoliluun harju (crista iliaca)
- 15 = SI-nivel (risti-suoliluunivel, sacroiliakaalinivel, articulatio sacroiliaca)
- 16 = ristiluu (sacrum)
- 17 = virtsarakko (vesica urinaria)
- 17 A = häntäluu (coccyx)
- 18 = reisiluun pää (caput femoris)
- 19 = peittynyt aukko (foramen obturatum)
- 20 = häpyluun ylähaara (ramus superior)
- 21 = häpyliitos (symphysis pubica)
- 22 = nikamaväli
- 23 = nikamaväliaukko, (juuriaukko, foramen intervertebrale)
- 24 = nikamankaaren varsi (pedikkeli, pediculus arcus vertebrae)
- A = sunttiletku
- B = ilmaa suolistossa



SIVU (horisontaalisätein selällä maaten)

Laatija: Merja Wirtanen

Muut laatijat: Aku Ahonen;Aki Kotipelto;Hanna Pietikäinen;Raija Seuri;Tomi Suo-Yrjö

Liittyy tutkimukseen: JN3AA Vatsan natiiviröntgen;

Liittyy tutkimusryhmään:

Lisätieto: Opas tarkastettu, ei muutoksia.

Tunniste: 109

Jakelu, intranet: [Natiiviprosessi](#) > [Ohjeet omalle henkilökunnalle](#) > [1 Natiivikuvantamisen ohjeet](#) > [3 Vatsan ja lantion natiiviröntgentutkimukset](#)

internet: [Tutkimusohjekirja](#) > [Radiologia](#) > [Tutkimukseen lähettäminen, ajanvaraus ja esivalmistelu](#) > [Natiivitutkimukset](#) > [Kuvausoppaat](#) > [Vatsa ja lantio](#)