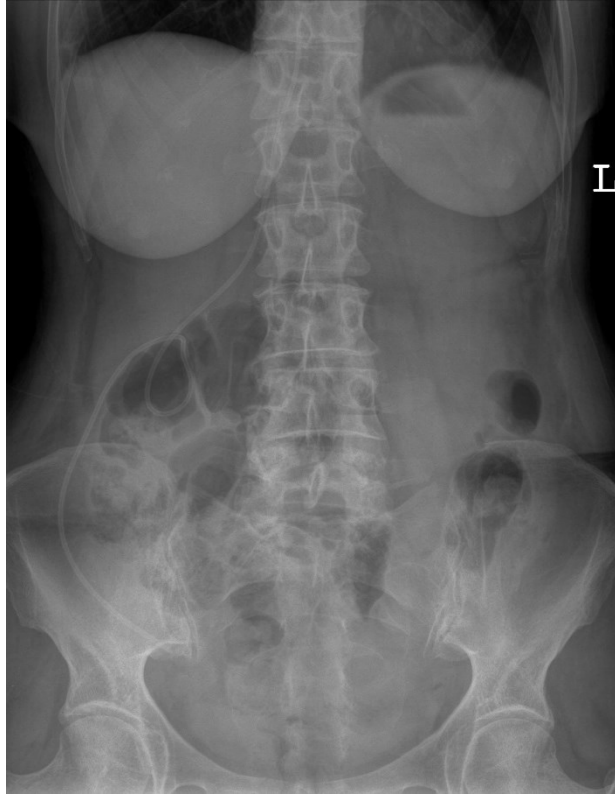

HUS Kuvantaminen	OPAS	Versio: 4	s. 1/2
Radiologia	Natiivi	Voimaantulopäivä: 2.5.2022	
Vatsan natiiviröntgen, hyvän kuvan kriteerit			

Vatsan natiiviröntgen, hyvän kuvan kriteerit

PA/AP SEISTEN TAI MAATEN

Vatsa kuvautuu suorassa AP-suunnassa.



Kuvan rajaus:

- palleankaarten yläpuolelta häpyliitoksen yläreunaan, rakon pohjaan
- lapsilla palleakaarista istuinkyhmyjen tasoon
- vastasyntyneillä peräsuoli näkyy kuvassa
- kentän reuna alle 2 cm vatsanpeitteiden reunasta, suoliluun harjujen ei tarvitse näkyä kokonaan

Projektio:

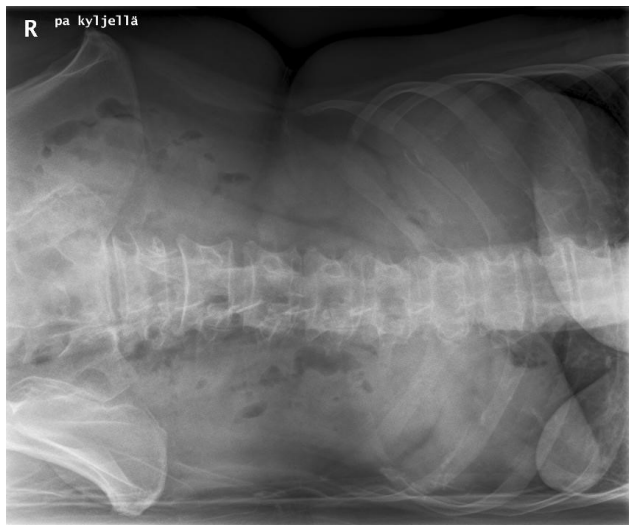
- okahaarakkeet keskiviivassa, nikamansolmujen keskellä
- suoliluun harjut symmetriset ja samalla horisontaalisella tasolla
- peittyneet aukot avoimet ja symmetriset (jos näkyvät)
- häpyliitos kuvautuu keskelle ristiluuta, häntäluu linjassa häpyliitoksen kanssa

Muuta:

- keuhkojen alaosa näkyy kuvassa
- naisten rinnat pois kuvasta
- munuaisten ääriiviat, maksan alareuna, perna, psoaslihasten varjo erottuvat, vatsalaukussa ja suolistossa oleva ilma terävänä
- erityisesti posterioriset kylkiluut, nikamien okahaarakkeet ja lantio erottuvat terävinä

PA/AP KYLJELLÄ MAATEN

Vatsa kuvautuu suorassa AP-suunnassa potilaan maatessa vasemmalla kyljellä.



Kuvan rajaus:

- palleankaarten yläpuolelta häpyliitoksen yläreunaan, rakon pohjaan
- kentän reuna on alle 2 cm vatsanpeitteiden reunasta, suoliluun harjujen ei tarvitse näkyä kokonaan

Projektio:

- okahaarakkeet keskiviivassa
- suoliluun harjut symmetriset ja samalla horisontaalisella tasolla

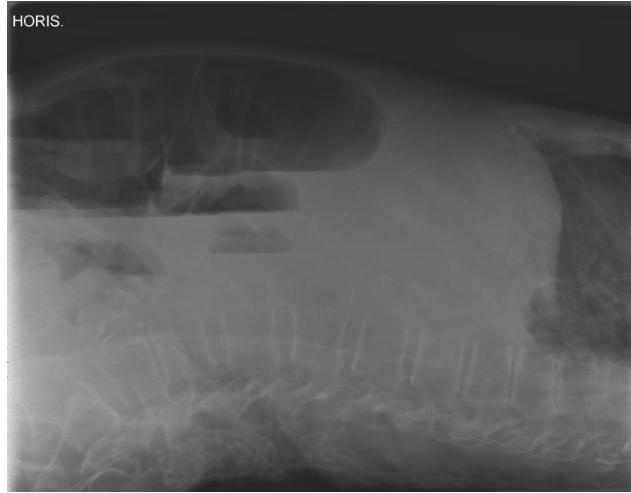
Muuta:

- munuaisten ääriiviat, maksan alareuna, perna, psoaslihasten varjo sekä kostofreeninen tila (keuhkon sopet) erottuvat, vatsalaukussa ja suolistossa oleva ilma terävänä
- erityisesti posterioriset kylkiluut, nikamien okahaarakkeet ja lantio erottuvat terävinä
- jos nestevaakapintoja, ne erottuvat selvästi

HUS Kuvantaminen	OPAS	Versio: 4	s. 2/2
Radiologia	Natiivi	Voimaantulopäivä: 2.5.2022	
Vatsan natiiviröntgen, hyvän kuvan kriteerit			

SIVU HORIZONTAALISÄTEIN SELÄLLÄ MAATEN

Vatsa kuvautuu suorassa sivusuunnassa.



Kuvan rajaus:

- palleankaarista häpyluuhun
- vatsanpeitteistä selkärangan alaosaan
- kentän reuna on alle 2 cm vatsanpeitteiden reunaan

Projektio:

- nikamien takareunat ja nikamakaaren varret kuvautuvat päällekkäin
- suoliluun harjut lähes päällekkäin
- nikamavälit ja juuriaukot avoimet, L5-nikaman ja ristiluun välinen nivel avoin

Muuta

- vatsa-aortan alue sekä vatsalaukussa ja suolistossa oleva ilma erottuvat

Liittyvät ohjeet

HUS Kuvantamisen ohjeistus

- [Vatsan anatomia, natiiviröntgen](#)

Laatija: Merja Wirtanen

Muut laatijat: Aku Ahonen; Hanna Pietikäinen; Raija Seuri; Tomi Suo-Yrjö

Liitty tutkimuksiin: JN3AA Vatsan natiiviröntgen;

Liitty tutkimusryhmään:

Lisätieto: PA/AP-kohtaan Muuta: keuhkojen alaosa näkyvä kuvassa (sanamuoto muutettu).

Tunniste: 108

Jakelu, intranet: [Natiiviprosessi](#) > [Ohjeet omalle henkilökunnalle](#) > [1_Natiivikuvantamisen ohjeet](#) > [3_Vatsan ja lantion natiiviröntgentutkimukset](#)

internet: [Tutkimusohjekirja](#) > [Radiologia](#) > [Tutkimukseen lähettäminen, ajanvaraus ja esivalmistelu](#) > [Natiivitutkimukset](#) > [Kuvausoppaat](#) > [Vatsa ja lantio](#)