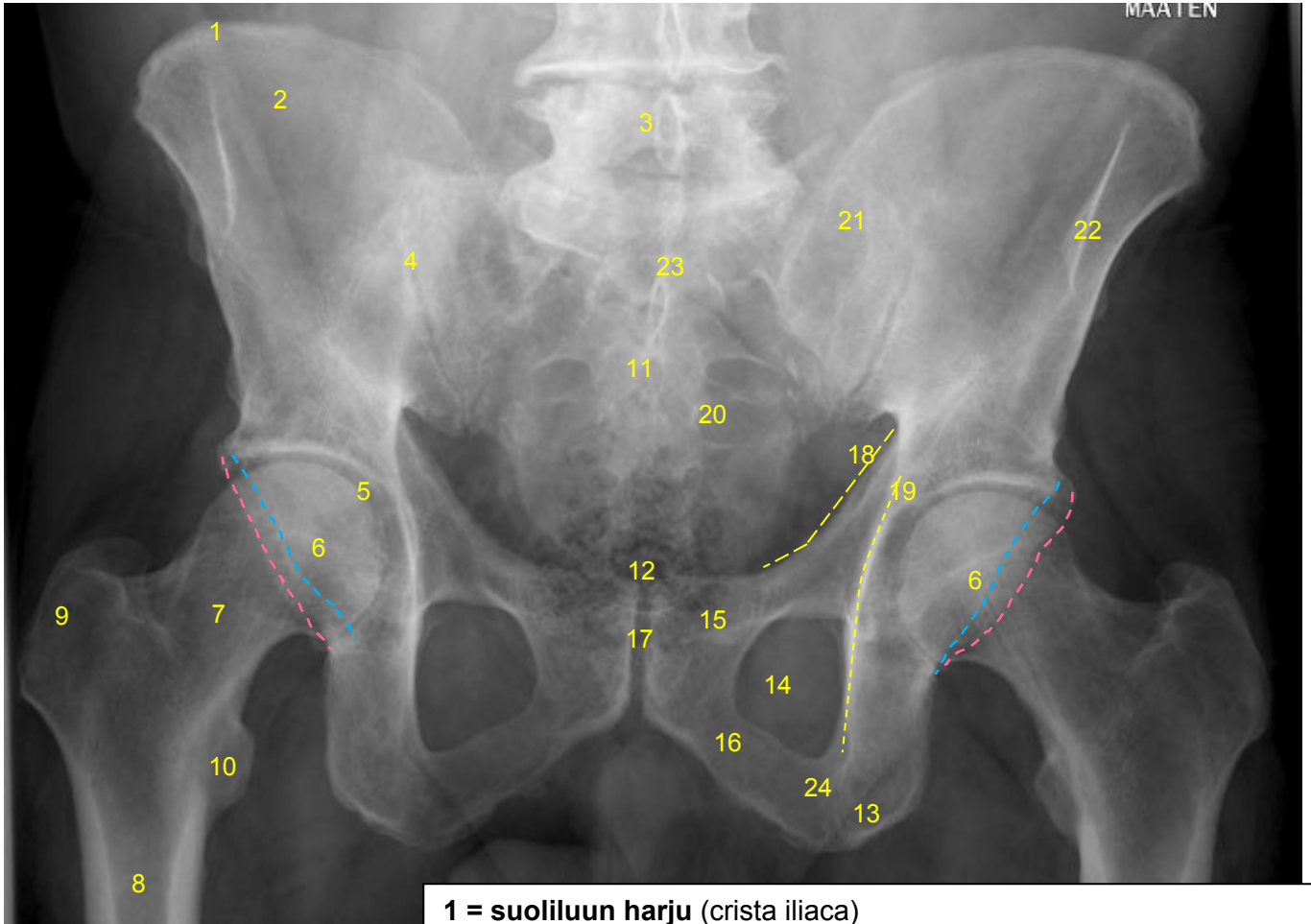


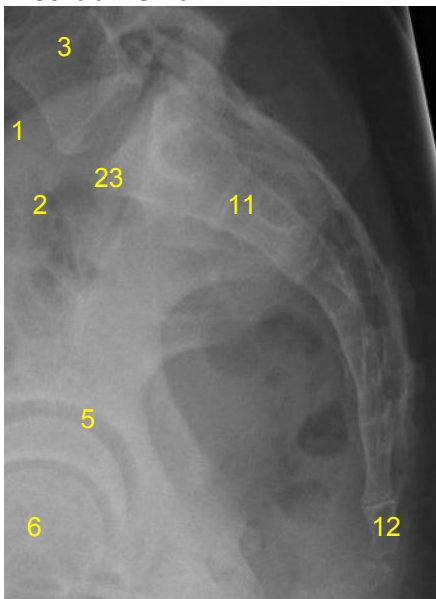
<b>HUS Kuvantaminen</b>	<b>OPAS</b>	Versio: 3	s. 1/3
Radiologia	Natiivi	Voimaantulopäivä: 14.9.2020	
Lantion ja lonkan anatomia, natiiviröntgen			

## Lantion ja lonkan anatomia, natiiviröntgen

### Lantion AP



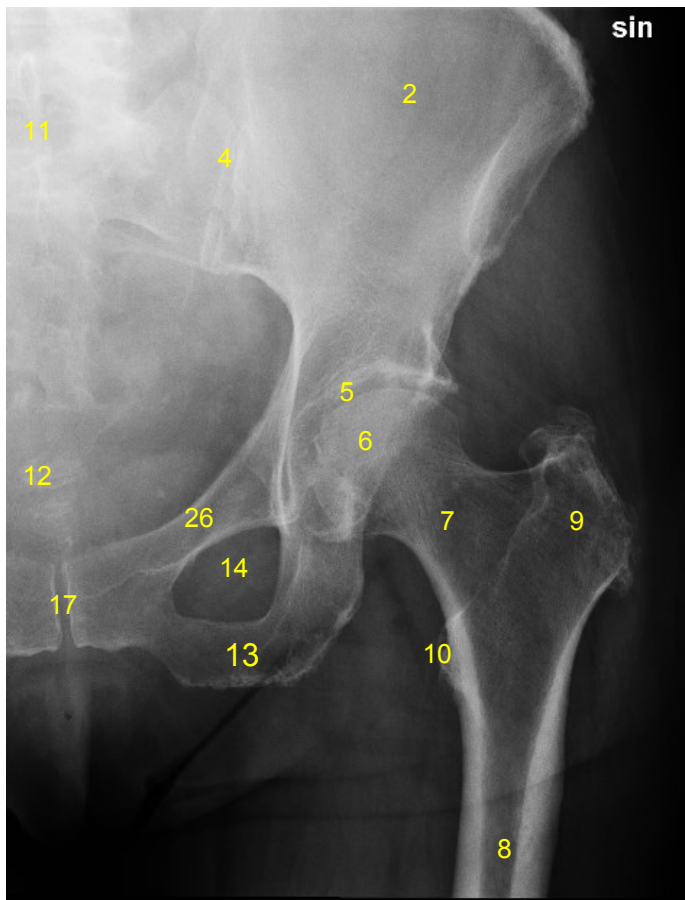
### Ristiluun sivu



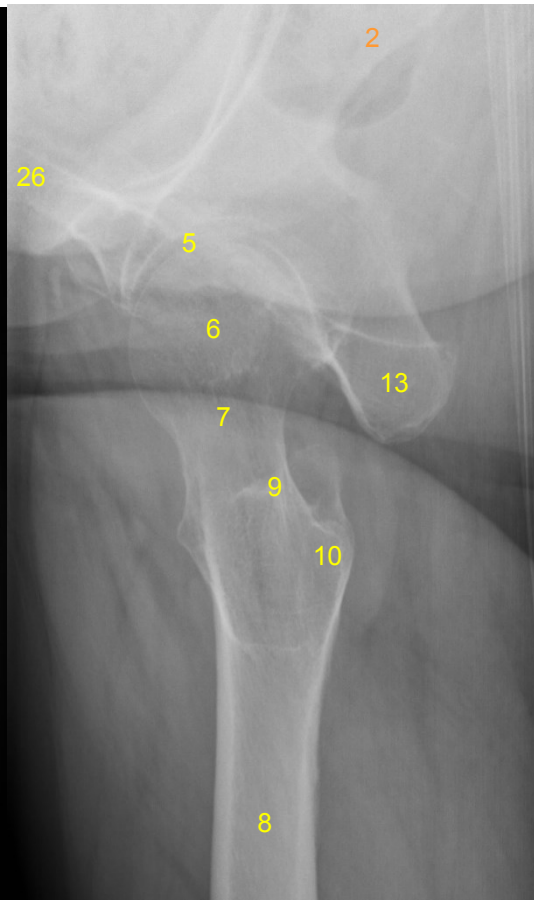
- 1 = suoliluun harju (crista iliaca)
- 2 = suoliluun siipi (ala oxis ilii)
- 3 = lannenikama L5 ja sen okahaarake (processus spinosus)
- 4 = SI-nivel (risti-suoliluunivel, sakroiliakaalinivel, articulatio sacroiliaca)
- 5 = lonkkamalja (acetabulum),  
anteriorinen (----) ja posteriorinen (----) reuna
- 6 = reisiluun pää (caput femoris)
- 7 = reisiluun kaula (collum femoris)
- 8 = reisiluun varsi (corpus femoris)
- 9 = iso sarvennoinen (trochanter major)
- 10 = pieni sarvennoinen (trochanter minor)
- 11 = ristiluu (sacrum)
- 12 = häntäluu (coccyx)
- 13 = istuinkyhmy (tuber ischiadicum)
- 14 = peittynyt aukko (foramen obturatum)
- 15 = häpyluun ylähaara (ramus superior ossis pubis)
- 16 = häpyluun alahaara (ramus inferior ossis pubis)
- 17 = häpyliitos (symphysis pubica)
- 18 = etupilarin linja (anterior column, iliopubic column)
- 19 = takapilarin linja (posterior column, ilioischial column)
- 20 = ristiluun etureikä (foramina sacralia anteriora)
- 21 = ristiluun siipi (ala oxis sacri)
- 22 = suoliluun yläetukärki (ASIS, spina iliaca anterior superior)
- 23 = ristikukkula (promontorium ossis sacri)
- 24 = istuinluun haara (ramus ossis ischii)

<b>HUS Kuvantaminen</b>	<b>OPAS</b>	Versio: 3	s. 2/3
Radiologia	Natiivi	Voimaantulopäivä: 14.9.2020	
Lantion ja lonkan anatomia, natiiviröntgen			

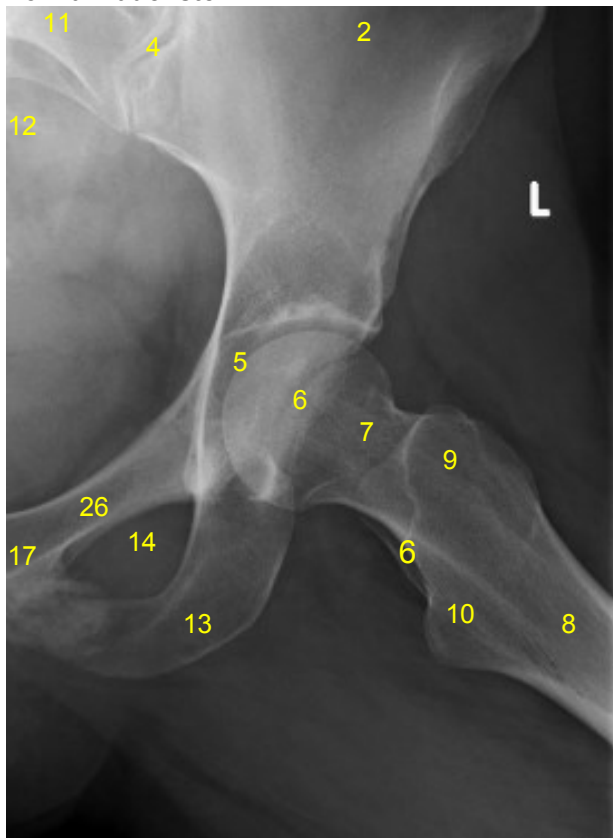
### Lonkan AP



### Lonkan aksiaali



### Lonkan lauenstein



- 2 = suoliluun siipi (ala ossis ilii)**
- 4 = SI-nivel (risti-suoliluunivel, sakroiliakaalinivel, articulatio sacroiliaca)**
- 5 = lonkkamalja (acetabulum)**
- 6 = reisiluun pää (caput femoris)**
- 7 = reisiluun kaula (collum femoris)**
- 8 = reisiluun varsi (corpus femoris)**
- 9 = iso sarvennoinen (trochanter major)**
- 10 = pieni sarvennoinen (trochanter minor)**
- 11 = ristiluu (sakrum)**
- 12 = häntäluu (coccyx)**
- 13 = istuinkyhmy (tuber ischiadicum)**
- 14 = peittyinyt aukko (foramen obturatum)**
- 17 = häpyliitos (symfyysi, symphysis pubica)**
- 26 = häpyluu (os pubis)**

<b>HUS Kuvantaminen</b>	<b>OPAS</b>	Versio: 3	s. 3/3
Radiologia	Natiivi	Voimaantulopäivä: 14.9.2020	
Lantion ja lonkan anatomia, natiiviröntgen			

Laatija: Merja Wirtanen

Muut laatijat: Aku Ahonen;Hanna Pietikäinen;Raija Seuri;Markus Sormaala;Tomi Suo-Yrjö

Liittyy tutkimuksiin: NE1AA Lantion natiiviröntgen; NF1AA Lonkan natiiviröntgen; NF1DA Lonkkien natiiviröntgen;

Liittyy tutkimusryhmään:

Lisätieto: Tarkistettu.

Tunniste: 1134

Jakelu, intranet: [Natiiviprosessi](#) > [Ohjeet omalle henkilökunnalle](#) > [1 Natiivikuvantamisen ohjeet](#) > [6 Alaraajojen natiiviröntgentutkimukset](#)

internet: [Tutkimusohjekirja](#) > [Radiologia](#) > [Tutkimukseen lähettäminen, ajanvaraus ja esivalmistelu](#) > [Natiivitutkimukset](#) > [Kuvausoppaat](#) > [Alaraajat](#)