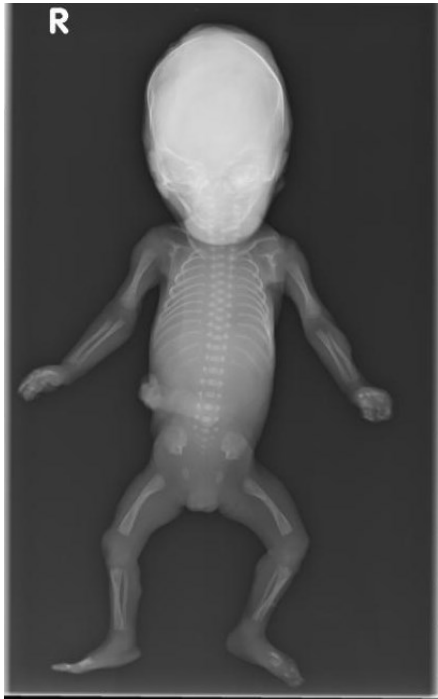


<b>HUS Kuvantaminen</b>	<b>OPAS</b>	Versio: 5	s. 1/1
Radiologia	Natiivi	Voimaantulopäivä: 1.1.2022	
Kuolleen sikiön tai vastasyntyneen kokovartalon natiiviröntgen, hyvän kuvan kriteerit			

## Kuolleen sikiön tai vastasyntyneen kokovartalon natiiviröntgen, hyvän kuvan kriteerit

### AP

Kuollut sikiö tai vastasyntynyt kuvautuu suorassa AP-suunnassa.



### Kuvan rajaus:

- koko sikiö kuvassa

### Projektio:

- rintakehä ja lantio symmetrinen  
- kallo: mahdollisimman suora ap

### Muuta

- vartalokuvassa kämmenet ylöspäin ja sormet suorina, jos mahdollista. Raajat suorina, jos mahdollista.  
- ranka erottuu hyvin

Laatija: Merja Wirtanen

Muut laatijat: Aku Ahonen;Aki Kotipelto;Hanna Pietikäinen;Raija Seuri;Markus Sormaala;Tomi Suo-Yrjö

Liittyy tutkimuksiin: MB2AA Kuolleen sikiön tai vastasyntyneen kokovartalon natiiviröntgen;

Lisätieto: Ohje tarkistettu, ei muutoksia.

Tunniste: 115

Jakelu, intranet: : [Natiiviprosessi](#) > [Ohjeet omalle henkilökunnalle](#) > [1 Natiivikuvantamisen ohjeet](#) > [3 Vatsan ja lantion natiiviröntgentutkimukset](#)

internet: [Tutkimusohjekirja](#) > [Radiologia](#) > [Tutkimukseen lähettäminen, ajanvaraus ja esivalmistelu](#) > [Natiivitutkimukset](#) > [Kuvausoppaat](#) > [Muut](#)